

## БИЛИЈАРНИ МУЦИНОЗНИ ЦИСТАДЕНОМ ЈЕТРЕ С ФОКУСНОМ МАЛИГНОМ АЛТЕРАЦИЈОМ

Радоје ЧОЛОВИЋ<sup>1</sup>, Никица ГРУБОР<sup>1</sup>, Марјан МИЦЕВ<sup>1</sup>, Наташа ЧОЛОВИЋ<sup>2</sup>

<sup>1</sup>Институт за болести дигестивног система, Клинички центар Србије, Београд;

<sup>2</sup>Институт за хематологију, Клинички центар Србије, Београд

### КРАТАК САДРЖАЈ

Билијарни муцинозни цистаденом јетре је редак тумор који се најчешће јавља код особа женског пола. Тумор је склон малигној алтерацији, па је неопходна благовремена потпуна хируршка ексцизија и хистолошки преглед одстрањеног тумора. Аутори приказују жену стару 66 година код које је, због бола у абдомену и повраћања, дијагностикована цистична лезија јетре, која је у целини ексцидирана отвореном операцијом. Цистична лезија је била испуњена муцинозном вискозном течношћу, а на једном месту унутрашње површине постојала је гроздаста пролиферација. Цистична лезија је узаним каналом комуницирала са заједничким хепатикусом, али упркос томе није садржавала жуч. Хистолошким прегледом је доказан муцинозни цистаденом јетре с фокусном малигном алтерацијом на месту поменуте гроздасте пролиферације. После нормалног постоперационог тока тегобе су престале.

**Кључне речи:** билијарни муцинозни цистаденом, малигна алтерација

### УВОД

Билијарни муцинозни цистаденом јетре смо први пут одстранили и описали 1995. године [1]. После тога је на Институту за болести дигестивног система Клиничког центра Србије у Београду оперисано неколико болесника који су предмет заједничког приказа. Ни код једног од њих нису уочени знаци малигне алтерације, осим код болесника чији случај приказујемо.

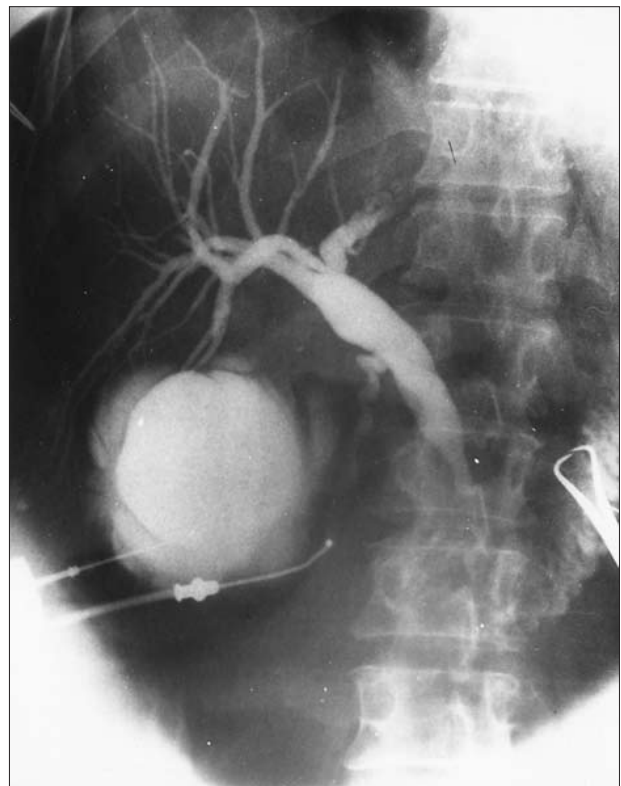
### ПРИКАЗ БОЛЕСНИКА

Болесница, стара 66 година, јавила се лекару због бола под десним ребарним луком и повремених повраћања. Ултрасонографским прегледом дијагностикована је циста јетре, па је, с обзиром на то да се сумњало на ехинококус, упућена на операцију. Под десним ребарним луком постојала је блага осетљивост. Лабораторијски налази, укључујући и туморске показатеље *CEA* и *CA 19-9*, били су у границама нормалних вредности. Ултрасонографским прегледом у десном лобусу јетре дијагностикована је цистична формација величине 120×100 *mm*.

Болесница је оперисана кроз десну супкосталну лапаротомију. Уз доњу страну десног, а мањим делом и левог лобуса јетре уочен је већи цистични тумор који је срастао с јетром, сивкастог, делом провидног зида (налик на хидропс жучне кесе). На њему се са доње стране налазила жучна кеса без калкулозе са дугим цистикусом. Будући да се посумњало на дуплу жучну кесу, у цистичну формацију убачен је Фолијев (*Foley*) катетер и добијена је бистра, беличаста слузава течност, а затим је, упоредо са налазом холангиографије, учињен и налаз цистографије (Слика 1). Комуникација „циста” са холедохусом није приказана, иако је операционом дисекцијом она касније доказана. Учињена је најпре холецистектомија, а затим и потпуна ексцизија цистичне форма-

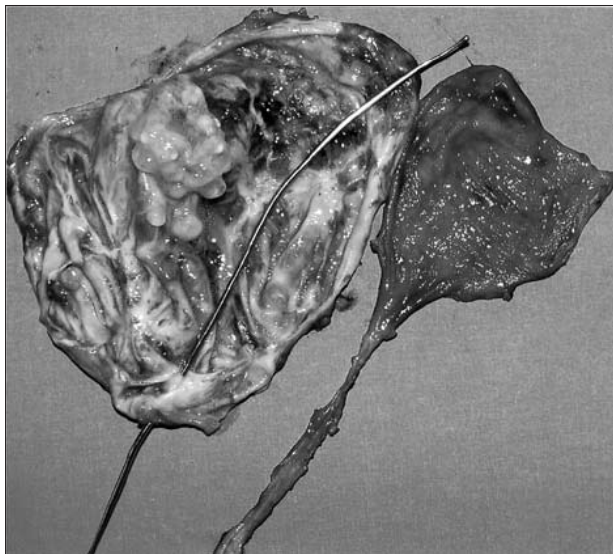
ције, и доказано је да је она једним узаним каналом комуницирала с *ductus hepaticus communis*, проксимално од ушћа цистикуса.

Жучна кеса је била уобичајеног изгледа осим врло дугог цистикуса (70 *mm*). Хистолошким прегледом жучне кесе нису уочене значајније промене. Друга цистична формација имала је зид промера до 3 *mm* с



**СЛИКА 1.** Упоредна операциона холангиографија и цистографија. Цистикус је дуг а холедохус нормалан. Цистограмом није приказана комуникација са заједничким хепатикусом иако је постојала.

**FIGURE 1.** Showing operative cholangiography through the long cystic duct. The common bile duct was normal while cystography failed to show clear communication with the common bile duct although it was confirmed during later dissection.

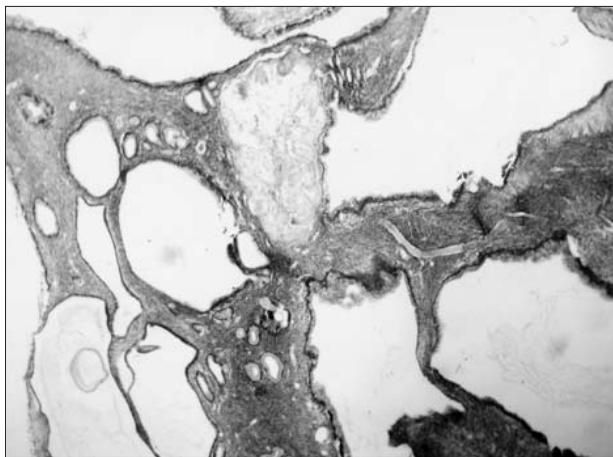


**СЛИКА 2.** Отворени препарат цистичног тумора са гроздастом пролиферацијом на задњем зиду и сондом постављеном кроз танки канал којим је комуницирала са заједничким хепатикусом.

**FIGURE 2.** Showing an open resected specimen with multicystic vegetation on one part of the wall and a metal probe inserted through a tiny duct by which the cyst communicated with the common hepatic duct.

ожиљно промењеном унутрашњом страном, мањим улцерисаним пољима на мукози и ниском вегетантном мултицистичном сесилном пролиферацијом величине  $37 \times 31 \text{ mm}$  и висине око  $16 \text{ mm}$ , с више околних малих и одвојених цисти серомуцинозног бистрог течног садржаја (Слика 2).

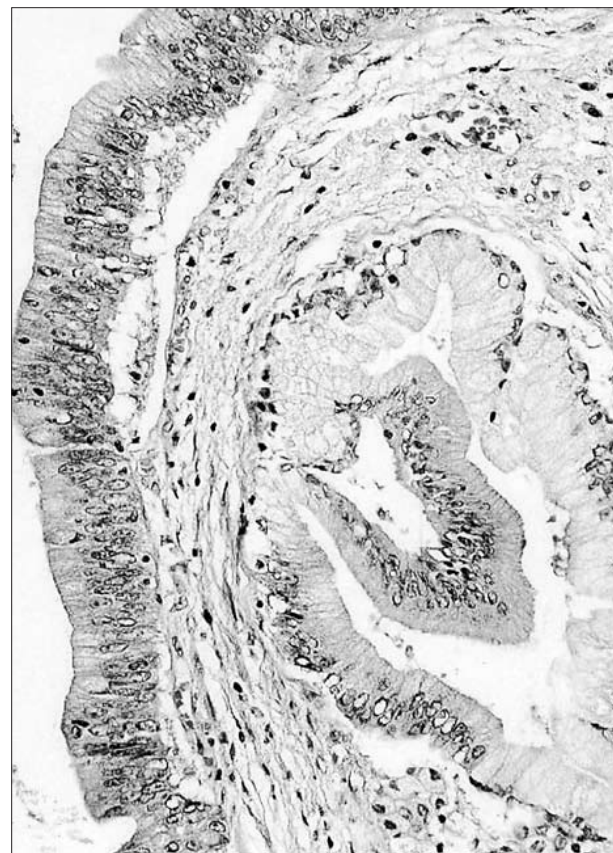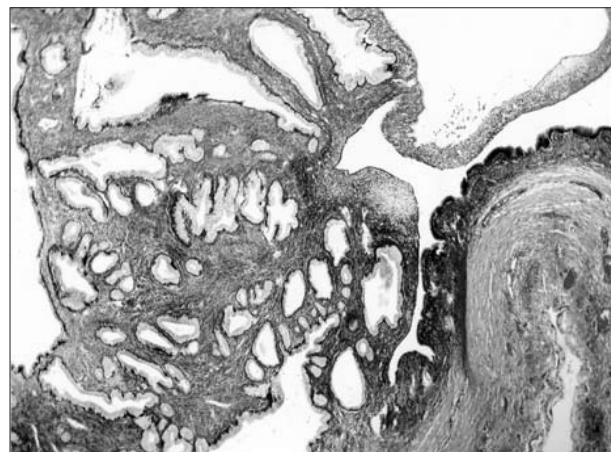
Цистична туморска формација у свом зиду нигде није имала мускуларни слој. Постојала је, међутим, зона стромне фибро-мускуларне, псеудокапсулне организације. Епител цисте је био једноредан, високоцилиндричан, местимично јасне муцинске цитоплазматске продукције. У већини микроскопских подручја испод епитела налазила се зона хиперцелулне вретенастоћелијске строме, која је подсећала на те-



**СЛИКА 3.** Тубулогландуларна аденоматозна пролиферација са формирањем макроскопских и честих микроцистичних дилатација лумена, која има једноредни епител са муцинском продукцијом и типичном стромом која хистолошки подсећа на оваријумску строму (HE,  $\times 13$ ).

**FIGURE 3.** Showing a tubuloglandular adenomatous proliferation with the macrocystic and microcystic dilatation of glandular structures covered by monolayer of cylindrical mucinous epithelium and characteristic ovarian-like stroma (HE,  $\times 13$ ).

ка-стромалну оваријумску кортексну зону. У делу интралуменске туморске пролиферације постојали су снажно умножавање и папилизација епителних тубуло-ацинусних структура, што је давало структуру аденома (Слика 3). Међутим, интрааденоматозно налазио се микрофокус неправилне организације и арборизације тубуло-гландуларних структура са локално инфилтративним својствима која одговарају раној карциноматозној алтерацији, али без дубоке инвазије зида или васкуларне инфилтрације (Слике 4а и 4б).



**СЛИКА 4а,б.** Неправилна арборизација и умножавање дуктусних структура се често могу видети, али без инфилтрације околне строме (4а,  $\times 13$ ), али постоје ретки микрофокуси с интраепителном малигном алтерацијом (4б,  $\times 112$ ).

**FIGURE 4a,b.** Showing an irregular branching of ductal structures without apparent infiltration of surrounding stroma (4a,  $\times 13$ ), but with microfoci of intraepithelial malignant alteration (4b,  $\times 112$ ).

Закључна патохистолошка дијагноза била је: *Cystadenoma mucinosum cum stroma ovariale; Carcinoma microfocalis intraadenomatosum (G1)*.

Постоперациони ток је протекао нормално и у даљем току лечења болесница није имала тегобе.

## ДИСКУСИЈА

Муцинозни цистаденом јетре није тако ретко обољење како се раније мислило. Бенигна форма тумора је три-четири пута чешћа од његове малигне форме, тј. муцинозног цистаденокарцинома јетре [2], којих је у Сједињеним Америчким Државама и Јапану до 1987. године описано око 50 [3], а који и настају малигном алтерацијом цистаденома током вишегодишњег напретка болести [4].

Муцинозни цистаденом је први описао Липман (*Lippman*) [5] давне 1900. године. До 1971. године описано је 30 [6], а до 1977. укупно 38 случајева [1]. Отада је било неколико углавном појединачних приказа [7-10]. О'Ши (*O'Shea*) и сарадници [11] сматрају да је до 1987. у целокупној литератури објављено мање од 100 приказа болесника с овим обољењем. Најмлађи болесник је био узраста од четири године, а најстарији је имао 69 година [12]. Трећина болесника је била млађа од 40, а трећина старија од 55 година, док су остали приказани болесници били у петој деценији [13]. Доказано је да жене оболевају скоро 20 пута чешће него мушкарци [11].

Тумор је најчешће локализован у десном лобусу јетре, а веома ретко се јавља истовремено у оба лобуса јетре. Сматра се да цистаденом настаје из аномалног примитивног заметка [14], чему у прилог говори и могућност удружене појаве с цистаденомом панкреаса [15]. Величина тумора је обично мања од 10 *cm*, мада су описани и тумори величине до 25 *cm*. Што болест дуже напредује, тумори су већи; цистаденоми јетре споро расту. У време постављања дијагнозе код већине болесника симптоми су већ трајали више од десет година. Овај тумор је сличан муцинозном цистаденому панкреаса, што може бити у вези с ембрионалним пореклом оба органа из дуоденумских пупољака [12]. Ови тумори су склони малигној алтерацији [4, 11, 16]. Код рецидивирања тумора, целулна атипичност постаје све већа, тако да расте ризик од малигне алтерације [17]. И бенигни и малигни облик тумора може бити праћен порастом туморских показатеља, које ми код наше болеснице, нажалост, нисмо радили због техничких разлога. Туморски показатељи могу бити повећани и у бенижном облику овог тумора.

Симптоми обично трају више година и обично су блажи и испољавају се у виду лаких болова и диспептичких сметњи. Жутица и холангитис су ретки [6]. Обично се утврде само осетљивост на палпацију, док се тумор и јетра ретко палпирају. Радиолошко испитивање је од мале користи за дијагностику. Знаци спољне компресије на дигестивни тракт су ретко присутни [6, 12, 13]. Сцинтиграфија и ангиографија обично су без дијагностичке вредности. Налази ултрасонографије и компјутеризоване томографије су од највеће дијагностичке вредности, нарочито кад се у цистичној лезији налази септа. Забележени су и слу-

чајеви у којима је код болесника хистолошка дијагноза успешно постављена на основу биопсије чибџа (*Chiba*) иглом вођеном помоћу ултразвука [18].

У постављању дијагнозе такође треба узети у обзир цистаденокарцином јетре, ехинококусну цисту, просту конгениталну цисту јетре, хематом и апсцес јетре [3].

На билитарни цистаденом јетре треба помислити кад год се код жене дијагностикује цистична лезија у близини хилуса јетре, чија течност има нешто већу густину од густине воде, кад се у њој евентуално виде септа и кад су налази серолошких тестова на ехинококус негативни, а поготово ако су вредности туморских показатеља повећане. Код болесника чија је дијагноза нејасна, током операције се мора урадити биопсија *ex tempore*, јер је терапијски успешна само потпуна ексцизија цистичне туморске лезије. Нажалост, код интрахепатичне локализације радикална ексцизија може бити врло компликована или чак немогућа. Оперисане болеснике треба надгледати, јер су могући рецидиви, па и малигна алтерација.

## ЗАКЉУЧАК

Прогноза је добра само кад је хируршка ексцизија потпуна. Непотпуна ексцизија увек доводи до рецидива болести, понекад с малигном алтерацијом [10, 11].

## ЛИТЕРАТУРА

1. Čolović R, Micev M, Kovačević N, Matić S, Kalezić V. Mucinozni cistadenom jetre – prikaz slučajja. Arch Gastroenterohepatol 1995; 14:96-8.
2. Ishak KG, Willis GW, Cummins SD, et al. Biliary cystadenoma and cystadenocarcinoma. Report of 14 cases and review of the literature. Cancer 1977; 39:322-38.
3. Mizumoto R, Kawarada Y. Diagnosis and treatment of the cholangiocarcinoma and cystic adenocarcinoma of the liver. In: Okuda K, Ishak KG, editors. Neoplasms of the liver. Tokio: Springer Verlag 1987; 388-95.
4. Becker WF, Welch RA, Pratt HS. Cystadenoma and cystadenocarcinoma of the pancreas. Ann Surg 1965; 161:845-63.
5. Lippman F. Ueber die echten Cysten der Leber. Deutch Z Chir 1900; 54:446-67.
6. Short WF, Nedwich A, Levy HA, et al. Biliary cystadenoma. Report of a case and review of the literature. Arch Surg 1971; 102:78-80.
7. Von Roedel VBA, Marx WJ, Baskin W, Greenlow RL. Cystadenoma of the liver. J Clin Gastroenterol 1982; 4:167-72.
8. Van Steenberg W, Ponette E, Marchal G, et al. Cystadenoma of the common bile duct demonstrated by endoscopic retrograde cholangiography: an uncommon cause of the extrahepatic obstruction. Am J Gastroenterol 1984; 79:466-70.
9. Peretta E, De Franchis R, Standacher C, et al. Biliary cystadenoma: an uncommon cause of cholestatic jaundice. Am J Gastroenterol 1986; 81:138-40.
10. Okamura T, Murakami S, Nishioka Y, et al. Biliary cystadenoma of the extrahepatic bile ducts: report of a case and review of the literature. Jap J Surg 1987; 17:281-7.
11. O'Shea JS, Shak D, Cooperman WR. Biliary cystadenocarcinoma of the extrahepatic duct origin arising in previously benign cystadenoma. Am J Gastroenterol 1987; 82:1306-10.
12. March JL, Duhms B, Longmire WP. Cystadenoma and cystadenocarcinoma of the biliary system. Arch Surg 1974; 109:41-3.
13. Henson SW Jr, Gray HK, Dockeri MB. Benign tumor of the liver. Surg Gynecol Obstetr 1957; 104:551-4.
14. Dardick H, Glotzer P, Silver C. Congenital hepatic cyst causing

- jaundice. Report of a case and analogies with respiratory malformation. *Ann Surg* 1964; 159:585-92.
15. Keech MK. Cystadenomata of the pancreas and intrahepatic biliary ducts. *Gastroenterology* 1951; 19:586-74.
16. Cruickshank AH, Sparshatt SM. Malignancy in natural and experimental hepatic cysts: Experiments with alfortoxin in rat and the malignant transformations in cysts of the human liver. *J Pathol* 1971; 104:185-90.
17. Woods G. Biliary cystadenocarcinoma: case report of hepatic malignancy originating in benign cystadenoma. *Cancer* 1980; 47:2936-40.
18. Lemoto Y, Kondo Y, Nakako T, et al. Biliary cystadenocarcinoma diagnosed by liver biopsy performed under ultrasonographic guidance. *Gastroenterology* 1983; 84:399-403.

## BILIARY MUCINOUS CYSTADENOMA OF THE LIVER WITH FOCAL MALIGNANT ALTERATION

Radoje ČOLOVIĆ<sup>1</sup>, Nikica GRUBOR<sup>1</sup>, Marjan MICEV<sup>1</sup>, Nataša ČOLOVIĆ<sup>2</sup>

<sup>1</sup>Institute of Digestive System Diseases, Clinical Centre of Serbia, Belgrade;

<sup>2</sup>Institute of Hematology, Clinical Centre of Serbia, Belgrade

### ABSTRACT

Biliary mucinous cystadenoma of the liver is a rare tumor that develops almost exclusively in women. Its typical localization is near the hepatic hilus. It may become malignant, and therefore careful histological examination of the entire resected specimen is mandatory. Incomplete excision results in recurrence and occasionally in malignant alteration. The authors present a 66-year old woman who presented with the right upper abdominal pain and occasional vomiting, and who was diagnosed with cystic lesion of the right lobe of the liver. The lesion was totally excised by an open operation. It was filled with mucinous viscous fluid and there was proliferation in one part of the internal surface. The cystic lesion communicated with the common hepatic duct through a tiny duct

(above the cystic duct), but in spite of that, it did not contain bile. Histological examination showed mucinous cystadenoma with focal malignant alteration. After the uneventful recovery, the pain and vomiting were eliminated and she has remained symptom free so far.

**Key words:** biliary mucinous cystadenoma, malignant alteration, surgical excision

Radoje ČOLOVIĆ  
 Institut za bolesti digestivnog sistema  
 Klinički centar Srbije  
 Dr Koste Todorovića 6, 11000 Beograd  
 Tel/faks: 011 361 8669

\* Рукопис је достављен Уредништву 6. 7. 2004. године.