

АНГИОЗОМ ФИБУЛАРНЕ АРТЕРИЈЕ КАО АНАТОМСКА ОСНОВА СЛОБодног КОМПОЗИТНОг РЕЖЊА ФИБУЛЕ

Радован МАНОЈЛОВИЋ¹, Милан МИЛИСАВЉЕВИЋ², Дејан ТАБАКОВИЋ³,
Мила ЂЕТКОВИЋ⁴, Марко БУМБАШИРЕВИЋ¹

¹Институт за ортопедску хирургију и трауматологију, Клинички центар Србије, Београд;

²Институт за анатомију, Медицински факултет, Универзитет у Београду, Београд;

³Клиничко-болнички центар, Медицински факултет, Косовска Митровица;

⁴Институт за хистологију и ембриологију, Медицински факултет, Универзитет у Београд, Београд

КРАТАК САДРЖАЈ

Увод Слободан композитан микроваскуларан режањ фибуле у анатомском смислу је ангиозом фибуларне артерије. Познавање детаљне топографске анатомије фибуларне артерије и њених грана неопходан је услов успешног дизајнирања и пре-парисања режња.

Циљ рада Циљ рада је био да се одреди топографија ткива потколенице чија васкуларизација потиче искључиво од *a. fibularis*, да опише топографске односе грана *a. fibularis*, њихов број, анастомозе, васкуларне плексусе и начин васкуларизације коже, костног и мишићног ткива.

Метод рада Код 15 потколеница кадавера увођен је катетер у *a. fibularis*, убризгаван чист туш, а потом десетопроцентни туш-желатин. После фиксације ткива у формалину вршена је микропрепарација бочних грана *a. fibularis*. Урађена су и два корозивна препарата потколеница. Локализација нутритивног отвора фибуле одређена је мерењима на 50 фибула.

Резултати Кожа васкуларизована од *a. fibularis* је латеропостериорни део две трећине дисталне потколенице. Васкуларизација коже потиче од бочних грана фибуларне артерије које у нивоу дубоке фасције потколенице праве богат васкуларни плексус. Фибуларна артерија даје од три до седам бочних грана за фасцијални плексус, које по својим топографским односима могу бити септокутане и миокутане. Нутритивна артерија пробија кортекс фибуле, мерено од врха главе фибуле, у интервалу 32-65% целокупне дужине фибуле. Периостална циркулација фибуле потиче од кратких бочних грана фибуларне артерије које се анастомозирају у нивоу периостра.

Закључак Уздужну осу режња треба обележити око 2 cm постериорно у односу на линију глава фибуле – латерални малеолус. Бројне анастомозе између бочних грана фибуларне артерије у фасцијалном плексусу омогућавају васкуларизацију коже и када у режањ нису укључене све бочне артерије. Због локализације нутритивног отвора фибуле, костни калем који се узима треба да обухвати средњу трећину фибуле.

Кључне речи: ангиозом; артерија фибуларис; слободни режањ фибуле

УВОД

Микрохирургија је техника која је у клиничку праксу увела огроман број потпуно нових операција које су битно промениле границе лечења у реконструктивној хирургији. Могућност сутуре крвних судова пречника мањих од 1 mm и примена слободних микроваскуларних режњева наметнула је потребу за детаљнијом анатомијом крвних судова прилагођеној хируршкој пракси [1]. Године 1987. Тејлор (*Taylor*) и Палмер (*Palmer*) [2] су у својим радовима дефинисали ангиозомски концепт као тродимензионалну васкуларну територију коју снабдевају одређена артерија и вена за сва ткива која се налазе између коже и кости.

Највећи допринос микрохирургије ортопедској хирургији је васкуларни костни калем фибуле, који се у клиничкој пракси примењује и као композитни режањ [3-6]. Главна артерија овог режња је *a. fibularis*, која васкуларизује композитни блок ткива: фибулу, мишиће који се припајају на фибулу, септум, фасцију и кожу. Ангиозом *a. fibularis* као анатомска основа овог слободног микроваскуларног режња није у досадашњим радовима до детаља потпуно дефинисан, што би помогло дизајнирању или редизајнирању овог режња, као и стандардизовању хируршке технике при препарацији овог режња. У свом раду Веј (*Wei*) са сарадницима [7] истраживао је само септо-

кутане гране фибуларне артерије у васкуларизацији коже композитног режња фибуле, док су Тејлор и Пан (*Pan*) [8] истакли важност анастомоза између ангиозома потколенице које се одигравају у самим ткивима.

ЦИЉ РАДА

Циљ рада је био да се одреди топографија ткива потколенице чија васкуларизација потиче искључиво од *a. fibularis* као јединог извора и која се могу укључити у режањ, као и да се одреде број и топографски односи грана *a. fibularis* које треба препарисати приликом узимања режња. За остварење циља дефинисани су следећи задаци:

1. одредити површину и топографију коже потколенице која је васкуларизована од *a. fibularis*;
2. одредити број бочних грана *a. fibularis* од њеног настанка до 5 cm проксимално од латералног малеолуса, њихове топографске односе и ткиво које васкуларизују; ово је одређено тиме што се, због морбидитета донорне регије, дистални део фибуле у дужини од 5 cm не узима јер то угрожава функцију скочног зглоба;
3. одредити место уласка нутритивне артерије у медуларни канал фибуле, како би при ресекцији фи-

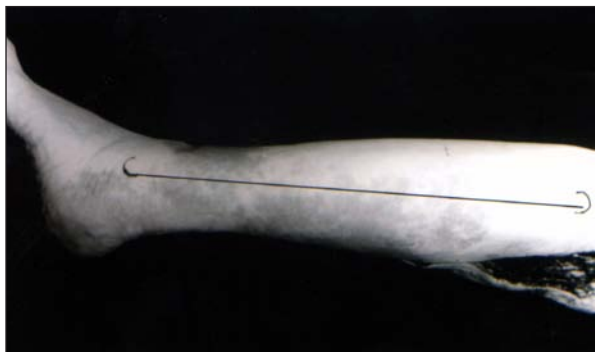
- буле нутритивна артерија сигурно била укључена у режањ;
4. проучити микроваскуларизацију костног ткива фибуле, начин настанка периосталне и ендосалне циркулације.

МЕТОД РАДА

Истраживања су извршена на 17 потколеница добијених дезарткулацијом у колену са свежих кадаверичних особа оба пола које су узете на Институту за патологију Медицинског факултета у Београду. Препарисани су *a. poplitea* и проксимални део фибуларне артерије у дужини од 4 cm. *A. tibialis anterior* и *a. tibialis posterior* су лигиране на месту њиховог настанка. Кроз поплитеалну артерију катетер је увођен у фибуларну артерију, где је причвршћен лигатуром. Да би се одредила површина коже васкуларизована фибуларном артеријом у 15 препарата потколенице, после испирања крвних судова топлим физиолошким раствором убризган је чист туш и вршена су мерења пребојене коже антериорно и постериорно у односу на пројектовану линију која спаја главу фибуле с латералним малеолусом, и проксимално и дистално у односу на главу фибуле и латерални малеолус. Да би се одредили број бочних грана фибуларне артерије, место њиховог настанка и топографски односи, после чистог туша у 15 препарата потколенице убризган је десетопроцентни туш-желатин. Фиксација ткива потколенице вршена је у десетопроцентном раствору формалина три месеца (метода *Davernoy*, 1975). Помоћу микрохируршких инструмената вршена је препарација бочних грана следећом техником: два паралелна кожна реза 5 cm антериорно од линије која спаја главу фибуле и латерални малеолус и 9 cm постериорно од те линије спајана су полукружним резевима 5 cm дистално од главе фибуле и у нивоу латералног малеолуса; рез коже настављао се истоветним резом дубоке фасције, која се заједно са кожом одвајала од перонеалне групе мишића напред, односно од *m. soleus* позади; подизањем фасције са задње стране експлорисани су крвни судови у нивоу фасције и праћени дуж задњег међумишићног септума (септокутане гране) до њиховог настанка из *a. fibularis*, односно кроз мишићно ткиво *m. soleus* (миокутане гране). За истраживање бочних грана *a. fibularis* коришћена су и два корозивна препарата потколенице.

Да би се одредило место уласка нутритивне артерије у фибулу, вршена су мерења удаљености нутритивног отвора од врха главе фибуле и изражена у процентима у односу на целокупну дужину фибуле на 50 фибула из остеолошке збирке Анатомског института.

Да би медуларну артерију и микроциркулацију костног ткива фибуле учинили видљивом, из препарата потколенице у које је убризган десетопроцентни туш-желатин фибуле су декалцификоване у троцентном раствору азотне киселине и потом је вршено просветљавање методом по Шпалтелхолцу (*Spaltelholz*) на Институту за хистологију и ембриологију Медицинског факултета у Београду.



СЛИКА 1. Кожа васкуларизована бочним гранама фибуларне артерије. Уочити однос према линији глава фибуле – латерални малеолус.

FIGURE 1. Skin supplied by the side branches of the fibular artery. Note the relationship to the line: caput fibulae – malleolus lateralis.

РЕЗУЛТАТИ


Кожно васкуларно подручје *a. fibularis*

Кожа коју исхрањује *a. fibularis* својим бочним гранама у основи је латерално-постериорни део две третине дисталне потколенице. У односу на пројектовану линију глава фибуле – латерални малеолус, у свих 15 препарата потколеница кожни ангиозом *a. fibularis* био је у границама: 3-5 cm антериорно и 5-8 cm постериорно у односу на наведену линију, односно 5-9 cm дистално од главе фибуле до пете (Слика 1).

Бочне гране *a. fibularis*

Бочне гране *a. fibularis* по својим топографским односима могу бити септокутане и миокутане.

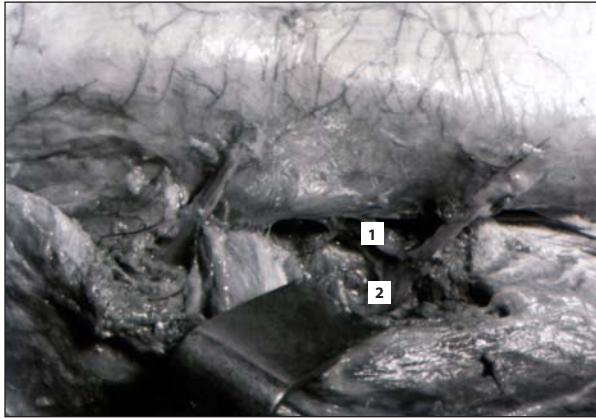
Септокутане гране по свом настанку из фибуларне артерије пролазе задњом страном задњег међумишићног септума, прате септум до дубоке фасције потколенице и исцрпљују се у површинској фасцији правећи фасцијални плексус из којег се исхрањује кожа изнад



СЛИКА 2. Септокутане гране (1, 2) које пролазе између задње стране задњег међумишићног септума [S] и мишића солеуса [MS]. Уочити анастомозу између грана у виду васкуларне аркаде (3), од које полазе појединачне гране (4, 5).

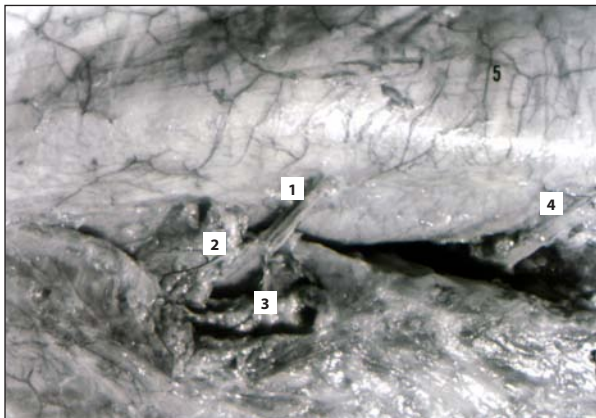
FIGURE 2. The septocutaneous branches (1, 2) that pass between the posterior side of the posterior inter-muscular septum (S) and *m. soleus* (MS). Note the anastomoses between branches like vascular arches (3) from which single branches arise.

фасције (Слика 2). У неким случајевима оне се анастомозирају између себе видљивим аркадама од којих полазе завршне гране. Септокутане гране на свом путу дуж задњег зида задњег међумишићног септума у више од 60% случајева дају бочну грану за исхрану мишића солеуса (Слика 3).



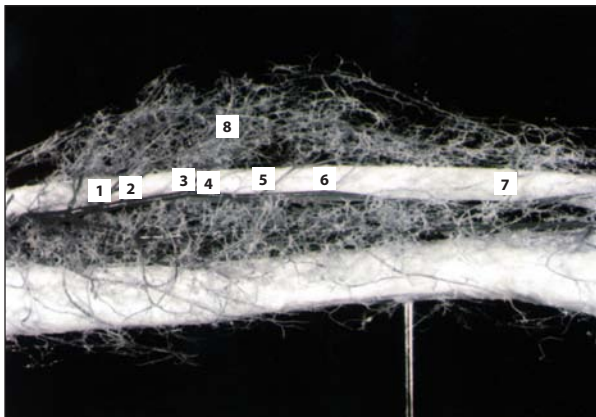
СЛИКА 3. Главно стабло септокутане гране (1) даје бочну грану за мишић солеус (2).

FIGURE 3. From the main trunk of the septocutaneous branch (1) arises the branch for m. soleus (2).



СЛИКА 4. Миокутана грана фибуларне артерије (1) даје гране за мишић солеус (2, 3). Септокутана грана (4).

FIGURE 4. The myocutaneous branch of the fibular artery (1) gives branches for m. soleus (2, 3). Septocutaneous branch (4).



СЛИКА 5. Бочне гране фибуларне артерије за исхрану коже (1-7). Уочити богату васкуларну мрежу коју праве бочне артерије својим анастомозама (8).

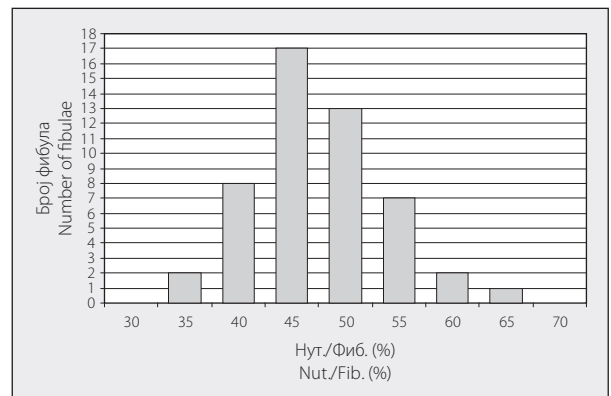
FIGURE 5. The side branches of the fibular artery for skin supply (1-7). Note the well formed vascular plexus made by the anastomoses of the branches (8).

Миокутане гране по свом настанку из фибуларне артерије улазе у мишић солеус, пролазе кроз њега дајући гране за његову исхрану, а потом се по изласку из мишића придружују задњој страни фасције, у којој се исцрпљују (Слика 4). Препарисање миокутаних бочних артерија *a. fibularis* је знатно теже од септокутаних.

Бочних артерија *a. fibularis* у 15 препарата потколеница било је између три и седам, а у девет препарата било их је пет (Слика 5).

Локализација нутритивног отвора и микроциркулација фибуле

Нутритивни отвор налази се на задњој страни фибуле кроз који улази нутритивна артерија пореклом од *a. fibularis* и постаје медуларна артерија од које зависи ендосална циркулација фибуле. Резултати мерења удаљености нутритивног отвора од врха главе фибуле, изражени у процентима, у односу на целокупну дужину фибуле дати су на графикону 1. Нутритивни отвор најближи проксималном крајку главе фибуле налази се на 32,43% дужине фибуле, а најудаљенији на 64,51%. Медуларна артерија у самом медуларном каналу даје бочне гране (Слика 6). Перистална цир-

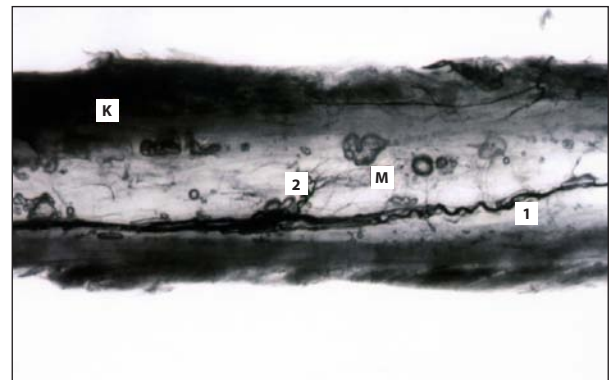


ГРАФИКОН 1. Локализација нутритивног отвора.

GRAPH 1. Localization of the foramen nutrition.

Нут. – удаљеност нутритивног отвора од главе фибуле; Фиб. – дужина фибуле

Nut. – destination of the foramen nutrition from the top of the fibular head; Fib. – length of fibula




СЛИКА 6. Медуларна артерија (1) у самом каналу даје бочне гране (2). К – кортекс, М – медуларни канал.

FIGURE 6. The medullary artery (1) in the medullary channel gives side branches (2). K – cortex, M – medullary channel.

кулација настаје из кратких бочних грана *a. fibularis* које се гранају у периосту и праве богату васкуларну мрежу (Слика 7). Фрагменти крвних судова видљиви у декалцификованом кортексу сутеришу да се ова два система циркулације костију функционално повезују у самом кортексу (Слика 8).

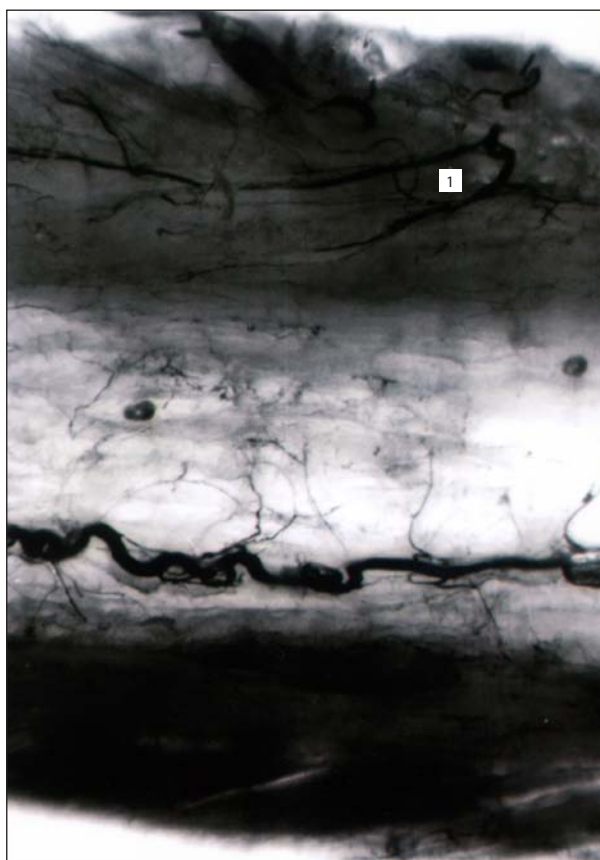
ДИСКУСИЈА

Деценијама се у многим књигама локални режњевии испод колена нису препоручивали за надокнаду оштећења меког ткива и сматрали су се веома ризи-



СЛИКА 7. Једна од кратких бочних грана (1) фибуларне артерије (2) од којих настаје добро развијена мрежа периосталне циркулације фибуле (3).

FIGURE 7. One of the short side branches (1) of the fibular artery (2) from which the well developed periosteal circulation arises.



СЛИКА 8. Фрагменти крвних судова у самом кортексу (1). Ендосална и периостална циркулација се анастомозира у самом кортексу.

FIGURE 8. Fragments of blood vessels in the cortex (1). Endosteal and periosteal circulation create anastomoses in the cortex.

чним [9]. Понтен (*Ponten*) [10] је први објавио изванредне клиничке резултате с режњевима потколенице који су укључивали кожу, поткожно масно ткиво и дубоку фасцију. Назвао их је „супер флап”, али није истраживао анатомску васкуларну базу овог режња. Богата васкуларна мрежа дубоке фасције потколенице чини анатомску основу овог режња. Латеропостериорни део дисталне две трећине фасције васкуларизиран је од бочних грана *a. fibularis* које се анастомозирају у нивоу фасције, градећи богату васкуларну мрежу (Слика 5). Поред тога, фасција је место где се ангиозоми све три главне артерије потколенице функционално анастомозирају [9].

У литератури је било доста дискусије о ендосалној и периосталној циркулацији костију. На основу нашег истраживања, анастомозе између ова два система налазе се у самом кортексу, тако да ова два система циркулације нису у функционалном погледу терминална. Ово је у сагласности с радовима који показују да се анастомозе између ангиозома одигравају у самим ткивима [8]. Потврда оваквог схватања су и клиничка искуства приликом унутрашње периосталне или ендосалне фиксације, при којима се један од васкуларних система костију оштећује, али се срастање костију, за шта је неопходна васкуларизација, оствари.

Уколико режањ укључује и миокутане гране, чије је препарисање отежано у мишићном ткиву, онда су предложени метод Бодea (*Baudet*) и укључивање дела *m. soleus* у режањ лакши приступ [11].

ЗАКЉУЧАК

Уздужну осу планираног режња треба обележити око 2 *cm* постериорно у односу на линију глава фибуле – латерални малеолус. Уздужни пречник коже која се узима може бити дужи у дисталном делу режња од дужине саме фибуле, што хирурзима дозвољава покривање мекоткивних оштећења која су већа од самог оштећења кости, што је обично случај код трауме. Васкуларизација коже композитног режња фибуле потиче од васкуларне мреже дубоке фасције, те је неопходно да се заједно са кожом подиже и фасција, што се може осигурати шавовима између коже и фасције при подизању режња. Богатство анастомоза бочних грана *a. fibularis* у нивоу дубоке фасције потколенице има изванредан клинички значај јер омогућава жртвовање појединих бочних грана а да то не угрози васкуларизацију коже. При препарисању септокутанних грана треба лигирати бочну грану за мишић *soleus*. Због локализације нутритивног отвора фибуле костни калем који се узима с режњем треба да обухвати средњу трећину фибуле.

ЛИТЕРАТУРА

1. Khouri RK, Cooley BC, Kunselman AR, et al. A prospective study of microvascular free-flap surgery and outcome. *Plast Reconstr Surg* 1998; 102(3):711-21.
2. Taylor GI, Palmer JH. The vascular territories (angiosomes) of the body: experimental study and clinical applications. *Br Journal Plast Surg* 1987; 40(2):113-41.
3. Manoylovic R, Cheng JC, Levinsohn DG, Gordon L. Free fibula

- transfer in the management of congenital pseudoarthrosis of the tibia. *Microsurg* 1991; 12(3):170-4.
4. Yaremchuk MJ, Brumback RJ, Manson PN, Burgess AR, Poka A, Weiland AJ. Acute and definitive management of traumatic osteo-cutaneous defects of the lower extremity. *Plast Reconstr Surg* 1987; 80(1):1-12.
 5. Stevanovic M, Gutow AP, Sharpe F. The management of bone defects of the forearm after trauma. *Hand Clin* 1999; 15(2):299-318.
 6. Taylor GI. The current status of free vascularized bone grafts. *Clin Plast Surg* 1983; 10(1):185-209.
 7. Wei FC, Chen HC, Chuang CC, Noordhoff MS. Fibular osteoseptocutaneous flap: anatomic study and clinical application. *Plast Reconstr Surg* 1986; 78(2):191-200.
 8. Taylor GI, Pan WR. Angiosomes of the leg: anatomic study and clinical implications. *Plast Reconstr Surg* 1998; 102(3):599-616; discussion 617-8.
 9. Coormack GC, Lamberty GBH. The arterial anatomy of skin flaps. Edinburgh London Melbourne and New York: Churchill Livingstone; 1986.
 10. Ponten B. The fasciocutaneous flap: its use in soft tissue defects of the lower leg. *Br J Plast Surg* 1981; 314(2):215-20.
 11. Pelissier P, Casoli V, Demiri E, Martin D, Baudet J. Soleus-fibula free transfer in lower limb reconstruction. *Plast Reconstr Surg* 1986; 78(2):567-73.

ANGIOSOME OF THE FIBULAR ARTERY AS ANATOMIC BASIS FOR FREE COMPOSITE FIBULAR FLAP

Radovan MANOJLOVIĆ¹, Milan MILISAVLJEVIĆ², Dejan TABAKOVIĆ³, Mila ČETKOVIĆ⁴, Marko BUMBAŠIREVIĆ¹

¹Institute of Orthopedic Surgery and Traumatology, Clinical Center of Serbia, Belgrade;

²Institute of Anatomy, School of Medicine, University of Belgrade, Belgrade; ³General Hospital, Kosovska Mitrovica;

⁴Institute of Histology and Embryology, School of Medicine, University of Belgrade, Belgrade

Introduction The free osteoseptocutaneous fibular flap is, anatomically, an angiosome of the fibular artery. Knowledge of detailed topography anatomy of the fibular artery and its branches is necessary for successful creation and elevation of the flap.

Objective The aim of the study was to determine topography of the tissue of the leg supplied only by the fibular artery, to describe topography relations of the branches of the fibular artery, their number, anastomoses, vascular plexus and the way of vascularization of the skin, muscle and bone tissue.

Method The popliteal artery was cannulated in 15 cadaveric legs, flushed with ink and then with 10% ink-gelatin. Fixation of tissue was performed with formalin and then micropreparation of the side branches of the fibular artery was performed. Also, two corrosive models were made. Localization of foramen nutrition was determined by measuring 50 fibulas.

Results The skin supplied by the fibular artery forms distal two thirds of the lateral-posterior aspect of the leg. Vascularization of the skin arises from the side branches of the fibular artery forming a rich fascia plexus at the deep fascia level. From 3 up to 7 side branches of the fibular artery are incorporated in the fascia arterial plexus and can be separated as septocutane-

ous and myocutaneous, according to topography relations. The nutritive artery enters the fibula cortex at a spot that, measured from the top of the fibula, lies in the area between 32% and 65% of the whole length of the fibula. Periosteal circulation of the fibula originates from the short side branches of the fibular artery that anastomoses at the periosteum level.

Conclusion The axial line of flap has to be marked 2 cm posterior to the line from caput fibulae to malleolus lateralis. Numerous anastomoses between the side branches of the fibular artery in the fascia plexus enable good circulation of the skin even when some of the branches are not included in the flap. The middle third of fibula has to be used as bone graft because of localization of the foramen nutrition.

Key words: angiosome; fibular artery; free fibular flap

Radovan MANOJLOVIĆ
Institut za ortopedsku hirurgiju i traumatologiju
Klinički centar Srbije
Višegradska 26, 11000 Beograd
Tel.: 011 361 7777 / lokal 3528
E-mail: radovan.manojlovic@kcs.ac.yu