

## TREATMENT POSIBILITIES IN ECTROMELIA

Dan NEMEȘ, Dan POENARU, Oana BERETEU, Roxana ONOFREI,  
Elena AMARICAI, Alina TOTOREAN

<sup>1</sup>"Victor Babeș" University of Medicine and Pharmacology, Timisoara, Romania;

<sup>2</sup>City University and Emergency Hospital-Rehabilitation and Rheumatology Department, Timisoara, Romania; <sup>3</sup>Timis County University and Emergency Hospital-II Orthopaedic and Traumatology Department, Timisoara, Romania; <sup>4</sup>Timis County University and Emergency Hospital-II Orthopaedic and Traumatology Department, Rehabilitation Department, Timisoara, Romania

### SUMMARY

**Introduction** Ectromelia is a congenital abnormality characterised by limb growth disturbances (aplasia or hypoplasia) during the period from 4<sup>th</sup> to 8<sup>th</sup> gestation week.

**Case outline** We present a case of hemimezomelic longitudinal ectromelia of the right upper limb associated with other skeletal abnormalities, surgically treated. An important role in the management of this case is attributed to the complex rehabilitation programme done before and after each surgical intervention.

**Conclusion** The aim of the complex therapy is to diminish the permanent invalidity of these patients.

**Key words:** ectromelia; surgical treatment; functional rehabilitation

### INTRODUCTION

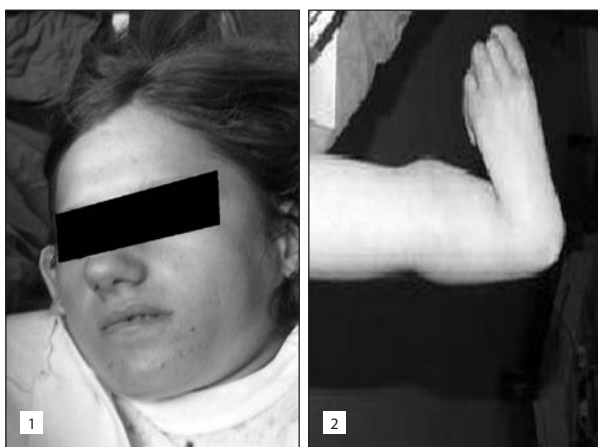Ectromelia is defined as a congenital development anomaly characterised by limb growth disturbances (aplasia or hypoplasia) or by limb amputations due to amniotic liquid insufficiency [1]. This report describes a case of ectromelia and tries to analyse the efficiency of a complex treatment.

### CASE REPORT

A 19-year old white female from the rural environment was referred to the Orthopaedic and Traumatology Clinic II of the Emergency County Hospital Timisoara for right knee stiffness and a congenital plurimalformative syndrome. The patient is the first child of a young female who developed multiple respiratory virosis in the first

months of pregnancy. At the age of two, the patient was admitted to the Children's Clinic with bronchopneumonia, anaemia, nutritional dystrophy and plurimalformative syndrome, treated for a long period with intramuscular antibiotics.

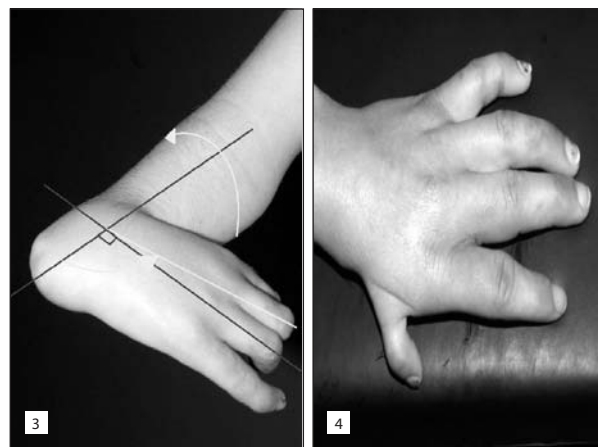
Examination showed growth retardation (height – 125 centimetres, weight – 32 kilogrammes); macrotia, low set ears; triangular face (Figure 1); short right deviated cervical spine; an antero-lateral deformation of the thoracic cage; shortening of the right forearm with muscular atrophy and an external deviation of this anatomical segment (Figure 2). There also could be seen a radial deviated right hand, tetradactyly due to right thumb agenesis, clinodactyly of the second, third and fourth finger of the right hand (Figure 3) and left hypoplastic thumb (Figure 4). Examination also showed advanced left quadriceps hypotrophy (Figure 5).



**FIGURE 1.** Facial aspects of the patient.  
**СЛИКА 1.** Израз лица болесника.

**FIGURE 2.** Shortening of the right forearm, muscular atrophy, external deviation.

**СЛИКА 2.** Скраћење десне подлактице, атрофија мишића, девијација упоље.



**FIGURE 3.** Tetradactyly due to right thumb agenesis; clinodactyly of the second, third and fourth finger of the right hand.

**СЛИКА 3.** Тетрадактилија услед недостатка палца десне руке; клинодактилија другог, трећег и четвртог прста.

**FIGURE 4.** Left hypoplastic thumb.

**СЛИКА 4.** Хипоплазија палца леве руке.

Radiology of the right forearm and right hand revealed the absence of the radius, the first metacarpal and the thumb and the right club hand (Figure 6). X-ray of the left hand revealed agenesia of the first metacarpal and thumb hypoplasia (Figure 7).

On the spine and thoracic X-ray, there could be seen thoraco-lumbar right-convex scoliosis (Figure 8a, 8b).

Laboratory investigations and abdominal ultrasonography were normal.

According to the anamnestic, clinical and radiological data, the following diagnoses were established:

1. Hemimezomelic longitudinal ectromelia of the right upper limb.
2. Right radial club hand. Right tetradactyly with clinodactyly of the second, third and fourth fingers. Left thumb hypoplasia.
3. Iatrogenic post-injection right knee stiffness.
4. Thoracolumbar right-convex decompensated scoliosis with secondary deformation of the thoracic cage.
5. Growth and mental retardation.

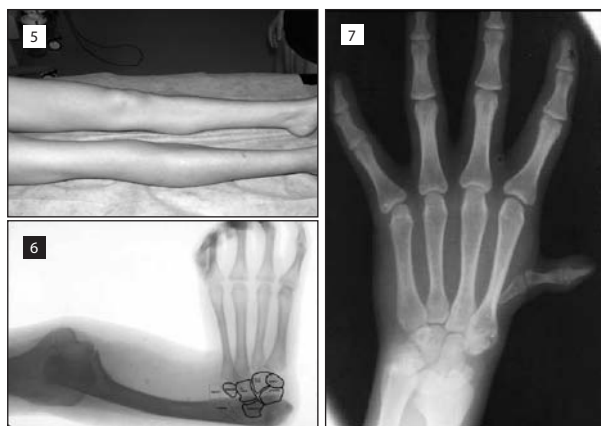

FIGURE 5. Left quadriceps hypotrophy.

СЛИКА 5. Хипотрофија левог квадрицепса.

FIGURE 6. Absence of the radius, the first metacarpal and the thumb and the right club hand.

СЛИКА 6. Изостанак радијуса, прве метакарпалне кости и палца десне руке са типичним деформитетом шаке.

FIGURE 7. Agenesia of the first metacarpal and thumb hypoplasia (left hand).

СЛИКА 7. Агенизија прве метакарпалне кости и хипоплазија палца леве руке.

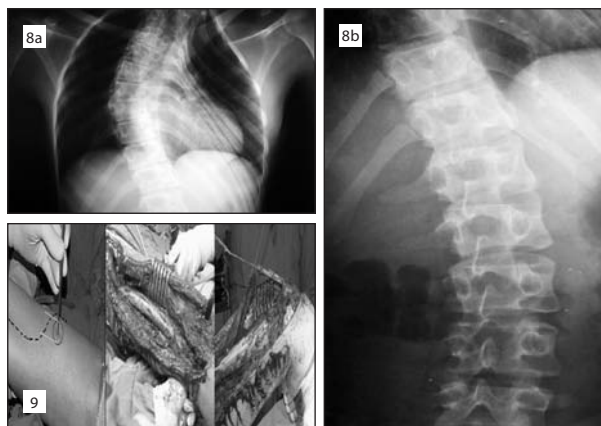

FIGURE 8a-b. Thoraco-lumbar right-convex scoliosis.

СЛИКА 8а-б. Тораколумбална декстроконвексна сколиоза.

FIGURE 9. Judet technique (intraoperative pictures).

СЛИКА 9. Жидеова техника (интраоперациони налаз).

The surgeons took several surgical steps in consideration. Because orthostatism and walking were considered indispensable for self-care, the first surgical intervention consisted of Judet method for knee mobilisation (Figure 9) [1].

A 90° right knee flexion was established after this first surgical step (Figure 10).

The rehabilitation programme was started in the first post-surgical days and consisted of hygienic orthopaedic measures for the right lower limb, electrical stimulation (Figure 11a-d), massage, kinetotherapy and occupational therapy [2, 3]. The main aim of this complex programme was to re-educate static and gait and to strengthen the hypotrophic muscles.

In the first postoperative week, the patient performed isometric exercises for quadriceps strengthening and also passive and active assisted range of motion of the right lower limb (Figure 12a-c) [2, 3].

Using a helping frame, the patient was sustaining her own weight partially on her arms and orthostatism was achieved, leaning on the healthy limb.

The rehabilitation programme was continued in kinetotherapy room. At this moment, the aim was to correct body posture, especially for scoliosis by performing adapted exercises [3] and to regain movement coordination and a correct way of walking, using Frenkel exercises [4] (Figure 13a-b), walking with a helping device (Figure 14), walking using visual control for pos-

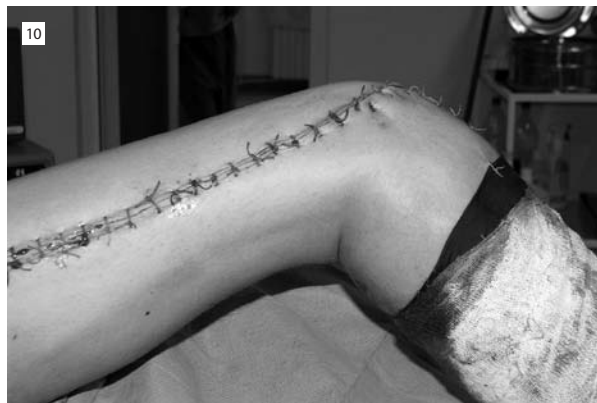

FIGURE 10. 90° right knee flexion established after the first surgical step.

СЛИКА 10. После прве етапе хируршког лечења у колелу је постигнута флексија од 90 степени.

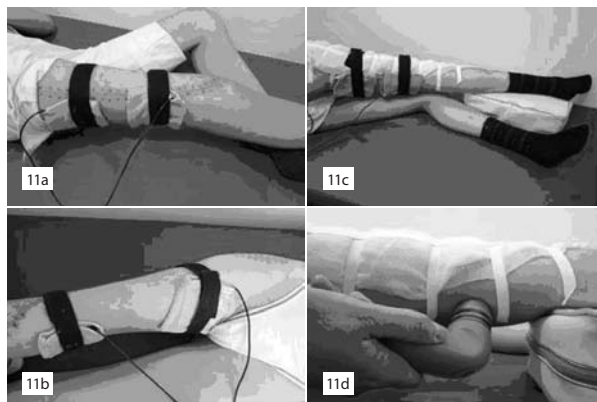
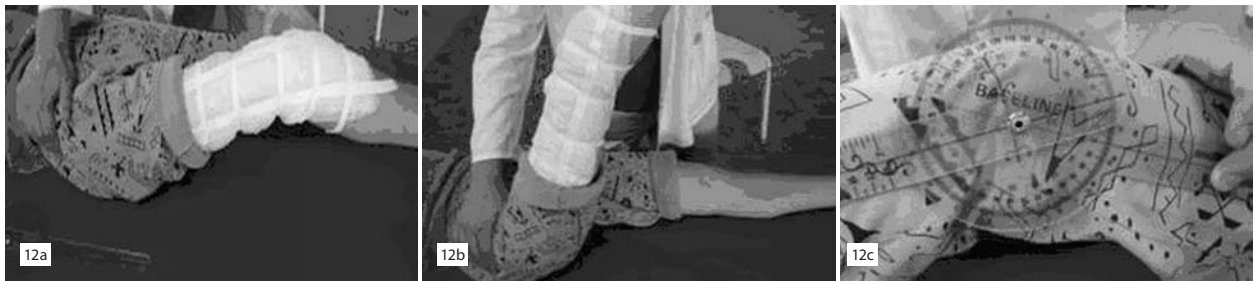


FIGURE 11a-d. Electrotherapy.

СЛИКА 11а-д. Електротерапија.



**FIGURE 12a-c.** Isometric exercises for quadriceps strengthening; passive and active assisted range of motion of right lower limb.  
**СЛИКА 12a-ц.** Изометричке вежбе за јачање квадрицепса; пасивно и активно потпомогнуто добијен обим покрета у колену.

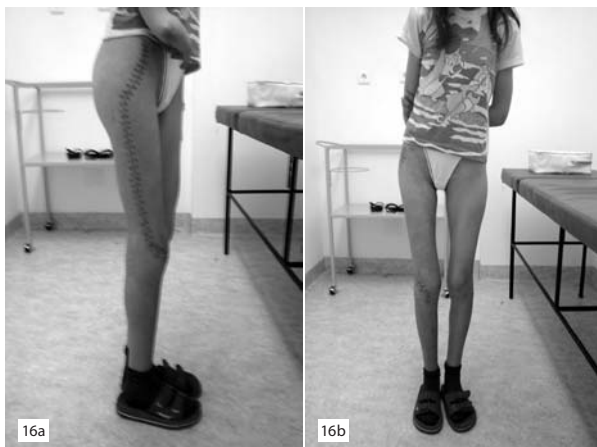

**FIGURE 13a-b.** Frenkel exercises.  
**СЛИКА 13a-б.** Френкелове вежбе.



**FIGURE 14.** Walking with a helping device.  
**СЛИКА 14.** Ходање са помагалом.

**FIGURE 15a-b.** Ergo cycle.  
**СЛИКА 15a-б.** Ерго-бицикл.



**FIGURE 16a-b.** Results after first surgical step and rehabilitation programme.  
**СЛИКА 16a-б.** Резултати после прве фазе хируршког лечења и рехабилитације.

ture and walking education, climbing stairs with additional support and ergo cycle (Figure 15a-c) [3].

The preoperative rehabilitation programme was also performed as the second surgical step. The surgeons used the Sulamaa technique for radius total aplasia [5]. The preoperative rehabilitation programme consisted of analgesic electrotherapy, massage and kinetotherapy [2, 3].

After the first surgical step and the complex rehabilitation programme, improvement of the right knee stiffness, orthostatism (Figure 16a-b) and walking without helping devices were achieved. Activities of daily living using both hands were also possible.

## DISCUSSION

Ectromelia is defined as a congenital development anomaly characterised by limb growth disturbances (aplasia or hypoplasia) or by limb amputations due to amniotic liquid insufficiency [6]. The failure of normal limb development from 4<sup>th</sup> and to 8<sup>th</sup> gestation week is due to teratogenic, mechanical or vascular factors or genetic mutations and chromosomal aberrations may be involved [6, 7]. The most frequent teratogenic factors are thalidomide [2-5], misoprostol (prostaglandin E1 analogue), alcohol consumption, chemotherapy and vasoconstrictor therapy in the first gestation period [6, 7].

Prenatal diagnosis procedure chorionic villus sampling before 10 weeks gestation, rupture of the amnion, strands of the collapsed amnion and adhesions are some of the most frequent mechanical factors associated with ectromelia [6, 7]. Although considered to be a sporadic anomaly, there are some cases of genetically based ectromelia, due to recessive (Roberts syndrome, autosomal recessive tetra-amelia, X-linked tetra-amelia) or dominant mutations (Holt-Oram syndrome), or to chromosomal aberrations such as trisomy 8 or deletion of region 7q22 found on the long arm of chromosome 7 [6, 7].

According to the type and grade of limb involvement, ectromelia can be classified in transverse forms such as total ectromelia, phocomelia and hemimelia, and in longitudinal forms. A more severe degree is total ectromelia, also called amelia, characterised by the absence of one or more limbs, rarely unilateral [6, 7]. Phocomelia is a proximal type of ectromelia, in which the limbs are directly attached onto the body, due to the absence of belts or of the middle segments of the limbs. Usually it is a bilateral, symmetric malformation [6, 7]. Hemimelia can be either a transverse or longitudinal anomaly, characterised by total or partial absence of the acromelic segment [6, 7].



In the longitudinal forms, hypoplasia, total or partial aplasia of one of the middle bones (radius/ ulna, tibia/ fibula) can be seen. There are two main types of longitudinal defects – a preaxial type or an internal type in which the radius can be involved, the first metacarpal and the thumb, or the tibia can be involved, the first metatarsal and the hallux; and a postaxial type or external type in which the ulna can be involved, the fifth metacarpal and the fifth finger, or the fibula, the fifth metatarsal and the fifth toe [6, 8].

The limb defects seen in ectromelia can be an isolated anomaly, or they can be associated with other congenital anomalies such as cleft lip and/or palate, facial anomalies, body wall defects, malformed head, anomalies of the neural tube and other organs. Kyphoscoliosis, rib fusions, growth deficiencies, mental retardation can also be seen [8].

Prenatal diagnosis can be assessed using ultrasonography [9]. Coexisting anomalies are more frequent in association with lower limb defects [8]. A complete maternal anamnesis is necessary for possible maternal exposure to teratogenic factors, for the evaluation of maternal health status during pregnancy and for identification of family genetic anomalies [8]. The limb defect is rapidly seen in the new-born, but some radiological investigations may be necessary to identify the exact type of anomaly [10].

Prognosis in these cases depends on the precocity of diagnosis and therapy, and also on the presence of other associated anomalies [10].

The most important preventive measure is to avoid teratogenic factors throughout pregnancy. The therapeutic decision is made based on gestational age at the time of diagnosis and on the gravity of the malformation. In severe cases, such as amelia or ectromelia combined with multiple other defects, pregnancy termination is the first treatment option. This can be accomplished either by intra-amniotic injection of prostaglandin F<sub>2</sub> or by caesarean section [10].

The goal of treatment in children with ectromelia is to achieve and maintain a functional and cosmetic status,

and to improve the quality of life of these patients. The rehabilitation programme must be started in the neonatal period. The corrective surgical treatment is recommended to be done in the first 6-18 months of life. In some cases, a prosthetic treatment may be useful. Occupational therapy is an important component of the rehabilitation programme [10].

The main objective of the treatment is to reduce the permanent invalidity of these patients to the minimum. An important role in the management of this case is attributed to the complex rehabilitation programme done before and after each surgical intervention [10]

## REFERENCES

1. Judet R. Mobilization of the stiff knee. *J Bone Joint Surg Br* 1959; 41:856-62.
2. Nemeş DIA, Moldovan C, Drăgoi M, Trăscău T, Gheorghe I. Ghid de electroterapie și fototerapie. Timișoara: Editura Orizonturi Universitare; 2000. p.23-30, 84-85.
3. Sbenghe T. Kinetoterapia profilactică, terapeutică și de recuperare. București: Editura Medicală; 1999.
4. Frenkel K. Tabetic ataxia. London: Williams Heinemann Medical Books Ltd; 1896 (trans.)
5. Solonen KA, Sulamaa M. Nievergelt syndrome and its treatment. *Ann Chir Gynaecol Fenn* 1958; 47:142.
6. Henkel L, Willert HG. Dysmelia. A classification and a pattern of malformation in a group of congenital defects of the limbs. *J Bone Joint Surg* 1969; 51B(3):399-414.
7. McGuirk CK, Westgate MN, Holmes LB. Limb deficiencies in newborn infants. *Pediatrics* 2001; 108(4):64-70.
8. Froster-Iskenius UG, Baird PA. Amelia: Incidence and associated defects in a large population. *Teratology* 1990; 41:23-31.
9. Cullen MT, Green J, Whetham J, et al. Transvaginal ultrasonographic detection of congenital anomalies in the first trimester. *Am J Obstet Gynecol* 1990; 163:466.
10. Watson S. The principles of management of congenital anomalies of the upper limb. *Arch Dis Child* 2000; 83:10-7.

Ioan Dan Aurelian NEMES  
 Ulpia Traiana Street No 105, 300771 Timisoara  
 Romania  
 Phone: 0040 744 576664  
 E-mail: nemes.dan@gmail.com

## МОГУЋНОСТИ СЛОЖЕНОГ ЛЕЧЕЊА ЕКТРОМЕЛИЈЕ

Dan Ioan Aurelian NEMES<sup>1,3</sup>, Dan V. POENARU<sup>2,4</sup>, Oana BERETEU<sup>1,3</sup>,  
 Roxana Ramona ONOFREI<sup>1,3</sup>, Elena Constanta AMARICA<sup>1,4</sup>, Alina TOTOREAN<sup>1,4</sup>

<sup>1</sup>Универзитет за медицину и фармацију „Виктор Бабеш“, Темишвар, Румунија; <sup>2</sup>Одсек рехабилитације и реуматологије, Клиничка окружна ургентна болница, Темишвар, Румунија; <sup>3</sup>Друга клиника за ортопедију и трауматологију, Клиничка окружна ургентна болница, Темишвар, Румунија; <sup>4</sup>Одељење рехабилитације, Друга клиника за ортопедију и трауматологију, Клиничка окружна ургентна болница, Темишвар, Румунија

### КРАТАК САДРЖАЈ

**Увод** Ектромелија је конгенитални недостатак једног или више екстремитета или њихових делова, а одликује се заустављањем развоја удова (аплазија или хипоплазија) између четврте и осме недеље унутарматеричног живота.

**Приказ болесника** Приказана је болесница са хемимезомеличном уздужном спољном ектромелијом десног горњег уда, грудног коша и другим аномалијама костију, која је хируршки лечена. Функционална физикална терапија игра веома важну улогу у одржавању и побољшању покретљивости зглобова. Врши се пре операције и рано после ње.

**Закључак** Циљ сложеног лечења је смањење сталног инвалидитета ових особа.

**Кључне речи:** ектромелија; рано хируршко лечење; функционална физикална терапија

## УВОД

Ектромелија, конгенитални недостатак једног или више екстремитета или њихових делова, одликује се заустављањем развоја удова или ампутацијама које су изазване амнионским израсталима услед недовољне количине плодове воде [1]. У раду је описана анализа ефикасности сложеног лечења болеснице с ектромелијом.

## ПРИКАЗ БОЛЕСНИКА

Болесница узраста од 19 година, кавкаске расе, из руралне средине, јавља се на Другу клинику за ортопедију и трауматологију Клиничке окружне ургентне болнице у Тмишвару због укочености зглоба десног колена и плуриформативног конгениталног синдрома. Прво је дете жене која је у првом тромесечју трудноће имала неколико вироза. Када је имала две године, смештена је на Дечје одељење због мешовите бронхопнеумоније, која је дуго лечена инјекцијама антибиотика, што се сматра почетном тачком укочености колена. Дијагностиковани су и: прелом на нивоу доњег десног уда, који је лечен ортопедском имобилизацијом гипсаном завојем, са побољшањем после лечења, затим анемија, дистрофија и плуриформативни синдром.

Током клиничког испитивања утврђени су: ретардација раста и тежине (висина 125 cm, тежина 32 kg), велике ниже постављене уши, троугласти фацијес (Слика 1), краћи цервиксни стуб нагнут удесно, као и предња спољна деформација грудног коша. Примећено је скраћење десне подлактице са општом атрофијом овог анатомског сегмента и спољна девијација у односу на уздужну осу руке (Слика 2). На десној руци уочене су: радијална девијација, тетрадактилија са агенезијом палца и клинодактилија другог, трећег и четвртог прста (Слика 3). На левој руци забележена је хипоплазија палца (Слика 4). На нивоу доњег десног уда утврђени су хипотрофија квадрицепса и укоченост на нивоу десног колена у екстензији (Слика 5).

Рендгенски снимак десне руке показао је потпуни изостанак радијалног лука (палац, прва метакарпална кост, трапез, скафоид и радијус) и радијалну криву руку (Слика 6). Радиограм леве руке је указао на агенезију прве метакарпалне кости, трапеза и скафоида и хипоплазију палца (Слика 7). Радиографско испитивање грудног коша и кичме (Слика 8a, b) је указало на декстроконвексну груднослабинску сколиозу. Биохемијски и хематолошки налази су били у границама нормалних вредности; ни ултразвучни налаз абдомена није показао патолошке промене. На основу анамнестичких, клиничких и параклиничких података постављене су следеће дијагнозе:

1. Хемимезомелијска уздужна спољна ектромелија десног грудног уда;
2. Десна рука крива радијално. Тетрадактилија са клинодактилијом другог, трећег и четвртог прста. Хипоплазија левог палца;
3. Латрогена постинјекцијска укоченост десног колена;
4. Декстроконвексна декомпензована груднослабинска сколиоза са споредном деформацијом грудног коша;
5. Ментална и ретардација раста и тежине.

После постављања дијагноза, одређене су етапе хируршког лечења. Као прво, извршена је мобилизација десног колена Јудетовим (*Judet*) [1] поступком (Слика 9) јер се сма-

трало да стајање и ходање представљају приоритет. После операције добијена је флексија десног колена од 90° (Слика 10). Убрзо после операције примењени су третман лековима и сложени програм физикалне терапије, који се састојао од електротерапије, масаже, кинезитерапије, хидрокинезитерапије и радне терапије.

Програм електротерапије (Слика 11a-d) се састојао у примени струје ниске фреквенције (правоугаони ток) и средње фреквенције (Кроцови токови) на нивоу хипотрофичних група мишића бутине – *quadriceps femoris*, *triceps surae*, са моторички стимулативном улогом. Коришћен је пулзатилни ултразвук због своје аналгетичке улоге и способности опуштања мишића. Примењена је ручна, влажна масажа за опуштање мишића, као и васкуларна масажа уда и делова уда, који су претходили општој масажи [2, 3]. Следио је сложени програм кинезитерапије, чији је циљ опоравак статике и ходања, евентуално с ортопедским помоћним средствима, као и тонификација мишића савијача и опружача помоћу изометријских контракција и активних покрета са напредним отпором. Са физикалном терапијом се почело прве недеље после операције у болничкој соби. Болесница је изводила изометријске контракције мишића *quadriceps femoris* и пасивно-активне покрете флексије потколенице (Слика 12a-c) [2, 3]. Користећи високу ходалицу, болесница је вежбала устајање на ноге помоћу доњег здравог уда, придржавајући тежину тела помоћу горњих удова. Лечење је настављено у сали за кинезитерапију, где је болесница вежбањем покушала да исправи положај тела, задобије координацију покрета и поновно успостави ходање. Радилу је Френкелове (*Frenkel*) [4] вежбе (Слика 13a-b) и ходала помоћу ходалице, са благим придржавањем на оперисаном уду (Слика 14). У наставку лечења ходање је обављано ван сале, на ходнику, уз визуелну контролу поправљања положаја тела и корачања. Постепено је вежбала ходање уз степенице помоћу штака за придржавање (Слика 15a-c) [3].

Истовремено је вршена припрема друге етапе хируршког лечења Суламовом (*Sulamaa*) [5] техником за тоталну аплазију радијуса, која се састоји у транспозицији улне. Преоперациона припрема за другу етапу састојала се у примени електротерапије и пулзатилног ултразвука с анталгичном улогом, масаже и кинезитерапије [2, 3]. Други део физикалне терапије представљало је коришћење читавог тела за дневне активности, што претпоставља и коришћење оба горња уда.

После прве етапе хируршког лечења и примењеног сложеног програма функционалне физикалне терапије, код болеснице је дошло до сузбијања укочености десног колена, до побољшања стајања (Слика 16a-b) и ходања без ослонца, као и враћања основним свакодневним активностима, укључујући и коришћење горњих удова заједно.

## ДИСКУСИЈА

Ектромелија је конгенитална аномалија недостатка једног или више екстремитета или њихових делова, а одликује се заустављањем развоја удова или ампутацијама услед амнионских израсталина због недовољне количине плодове воде [6]. Заустављање у различитим стадијумима развоја удова у првим недељама (4-8 недеља) унутарматеричног живота резултат је деловања различитих фактора (тератогених, механичких, васкуларних) или генетских

мутација и хромозомских аберација, који доводе до аплазије, односно хипоплазије удова у потпуности или понеких костних сегмената [6, 7]. Најчешћи тератогени фактори су: талидомид, мизопроустол (аналог *E1* простагландина) [2] и алкохол конзумиран у првом тромесечју трудноће, цитостатици и вазоконстриктори [6, 7]. Биопсија хорионских ресица у првих десет недеља трудноће и кидање амниона представљају механичке разлоге због којих може доћи до ектромелије [6, 7]. У генетске поремећаје који могу довести до ектромелије убрајају се: рецесивне мутације гена (Робертсов синдром, рецесивна аутозомна тетраамелија, тетраамелија везана за *X* хромозом), доминантне мутације гена (Холт-Орамов синдром), хромозомске аберације, као што су тризомија 8 и изостанак сегмента *7q22* са дугог дела хромозома 7 [6, 7].

Постоји неколико врста ектромелије, у зависности од степена и типа оштећења уда. У групу с попречним оштећењима убрајају се: тотална ектромелија, фокомелија и хемимелија. Најтежи облик представља тотална ектромелија или амелија, коју одликује изостанак једног или неколико удова [6, 7], а која је ретко једнострана. Повезана је са хипоплазијом скапуларног обруча, односно са деформацијом карлице [6, 7]. Преваленција амелије је 0,04-0,15 на 10.000 порођаја. Фокомелија представља облик ектромелије који обележава изостанак ризомелијског, односно средњег сегмента. Рука, односно нога могу бити нормално или ненормално развијене [6, 7]. Малформација је углавном обострана и симетрична. Хемимелија се одликује потпуним или делимичним изостанком акромелијског сегмента, а може бити попречна или уздужна аномалија [6, 7]. У уздужне облике ектромелије сврставају се потпуна или делимична аплазија и хипоплазија средње кости једног од удова – радијус или улна, тибија или фибула [1, 7, 8]. У зависности од оштећеног сегмента, уздужне аномалије могу бити спољне – са поремећајем улнарног лука, односно лука фибуле, и унутрашње – са поремећајем радијалног лука, односно лука тибије [6, 8]. Аномалије удова које се јављају у ектромелији могу бити изоловане или праћене другим аномалијама и малформацијама – *palatoschisis*, малформације ребра, малформације лобање, аномалије неуронске цеви, бубрега или дијафрагме, кифосколиоза и фузија ребара [8].

Пренатална дијагноза ектромелије је могућа, а стандардни метод је преглед ултразвуком, где се може уочити недостатак или недовољна развијеност делова удова [9]. Ако се таква аномалија примети, треба проценити чи-

таву анатомију фетуса [8]. За постављање дијагнозе корисна је и детаљна анамнеза у вези с изложеношћу мајке разним тератогеним факторима, нарочито у првом тромесечју трудноће, али и у вези са здравственим стањем мајке и генетским поремећајима у породици [8]. После порођаја недостатак удова се може приметити једноставним прегледом новорођенчета, али су радиолошки, хируршки и обдукциони налази неопходни за утврђивање тачног типа аномалије [10].

Разни облици ектромелије се морају разликовати од других поремећаја у којима се такође дијагностикује скраћење удова али са постојањем свих костних сегмената, као и од ахондроплазије и *osteogenesis imperfecta* [8]. Ектромелија се може јавити у оквиру других сложених плуриформативних поремећаја, као што су: Фанконијева (*Fanconi*) апластична конгенитална анемија, тромбоцитопенија с обостраним изостанком радијуса и поремећаји са генетским преносом (Холт-Орамов синдром, Робертсов синдром, аутозомно рецесивна или тетраамелија везана за *X* хромозом).

Прогноза овог конгениталног поремећаја зависи од раног постављања дијагнозе и почетка лечења, као и од повезаности са другим аномалијама и конгениталним малформацијама [10]. У превенцији малформација сматра се да је од изузетне важности избегавање излагања тератогеним факторима у трудноћи. Терапијско понашање зависи од одмаклости трудноће у тренутку постављања дијагнозе и тежине аномалије. Ако су у питању тешке аномалије, прекид трудноће је терапијски избор број један [10].

Када је реч о деци с акромелијом, циљ лечења је смањење сталног инвалидитета и добијање и одржавање функционалности удова, како би се побољшао квалитет живота. Функционална физикална терапија врши се још у неонаталном периоду, не представља инвазиван третман и може се обављати заједно са лечењем повезаних поремећаја. Корективне хируршке интервенције могу се обавити већ у првим месецима по рођењу, међутим, препоручује се да то буде после 6-18 месеци. За теже облике ектромелије потребно је неколико етапа хируршког лечења. Физикалну терапију требало би почети убрзо после операције. Радна терапија такође је укључена у сложenu схему лечења [10].

Крајњи циљ лечења болесника с ектромелијом је смањење сталног инвалидитета. Физикална терапија игра важну улогу у одржавању и побољшању покретљивости зглобова, а врши се пре операције и убрзо по окончању хируршког лечења [10].