

Дебљина ретробулбарног дела видног живца код глаукома

Иван Стефановић¹, Иван Марјановић¹, Гордана Влајковић²

¹Институт за очне болести, Клинички центар Србије, Београд, Србија;

²Институт за анестезиологију и реанимацију, Клинички центар Србије, Београд, Србија

КРАТАК САДРЖАЈ

Увод Ултразвучна дијагностика видног живца обухвата анализу папиле видног живца (*PNO*) и мерење његовог ретробулбарног пречника. Помоћу Б-скена, методом по Шредеру (*Schroeder*), могуће је веома прецизно измерити тело видног живца и пијални пречник; нормалне вредности за пијални пречник су 2,8-4,1 *mm*. Код глаукома, обољења које се најчешће доводи у везу с повишеним очним притиском, долази до пропадања нервних влакана, што се може и визуелизовати као ексакација *PNO*.

Циљ рада Испитано је да ли код глаукома и у којој фази болести долази до евентуалног истањења видног живца, односно смањења његовог промера (пијалног пречника) у ретробулбарном делу. Будући да постоји много облика ове веома сложене болести, испитано је и да ли је визуелизација ексакације на *PNO* у односу према смањењу његовог пијалног пречника.

Методе рада Истраживање је обухватило болеснике код којих је већ постављена дијагноза глаукома и визуелизована ексакација *PNO* различите величине. Њима је ултразвуком мерена дебљина ретробулбарног дела видног живца, а затим је налаз мерења овог параметра упоређен са налазом величине ексакације *PNO*.

Резултати Код свих очију са глаукомом дебљина ретробулбарног дела видног живца је била нормална (3,01-3,91 *mm*), са медијаном од 3,36 *mm*. Испитивање корелације између дебљине видног живца и ексакације *PNO* применом Пирсоновог (*Pearson*) теста је показало да она не постоји између ова два параметра ($r=0,109$; $p>0,05$).

Закључак Код особа оболелих од глаукома ретробулбарни део видног живца није истањен, већ је у границама нормалних вредности, укључујући и случајеве код којих је папила видног живца потпуно ексакавирана. Не постоји повезаност између величине ексакације *PNO* и дебљине ретробулбарног дела видног живца.

Кључне речи: ултразвучна дијагностика; глауком; видни живац

УВОД

Ултразвучна дијагностика видног живца обухвата анализу папиле видног живца (*PNO*) и мерење његовог ретробулбарног пречника. Док преглед *PNO* припада искључиво домену Б-скен дијагностике, мерење ретробулбарног дела видног живца је могуће извести и помоћу А-скена [1, 2].

Ехографски видљива ексакација *PNO* је веома значајна у припреми болесника који се лече од глаукома за операцију катаракте. Наиме, када се она може видети, односно дијагностиковати ултразвуком, то значи да је већ веома изражена (преко 0,7) и да ће се очекивана видна оштрина после хируршког лечења погоршати.

Помоћу Б-скена, методом по Шредеру (*Schroeder*), могуће је веома прецизно измерити тело видног живца, пијални пречник, што је у овом експерименталном раду и доказано [3]. Нормалне вредности пијалног пречника су 2,8-4,1 *mm* [1].

Морфологија главе очног живца је значајна у постављању дијагнозе и посматрању развоја глаукома [4]. Како је клиничка дијагностика промена субјективна метода оцене и процене стања на глави очног живца, у модерној дијагностици глаукома се, ради објективизације и униформисања, промене најчешће установљавају скенинг-ласер офталмоскопијом (*HRT*). Скенинг-ласер офталмоскоп допушта да се анализира топографи-

ја очног живца, како глаукоматозних, тако и других промена [5].

Промене код глаукома утврђене методом *HRT* описане су у шест сегмената (*T, TS, TI, N, NS, NI*) очног живца и кроз параметре (*ra, c/d, rv, mRNFL*) [6]. Прогресија, разуме се, није униформна по читавој површини главе очног живца [7], па је и откривање напредовања болести и под спољним и под утицајем различитости региона главе очног живца [8]. У студијама које се баве овим проблемом наводи се да је најрањивији сегмент неуроретиналног обода доњи назални (*NI*), а други по реду доњи темпорални (*TI*) сегмент [9]. Најосетљивији параметар за посматрање прогресије на глави очног живца код глаукома је однос ексакације и величине очног диска (*c/d*).

ЦИЉ РАДА

Испитано је да ли код глаукома и у којој фази болести долази до евентуалног истањења видног живца, односно смањења његовог промера (пијалног пречника) у ретробулбарном делу. Будући да постоји много облика ове веома сложене болести, испитано је и да ли је визуелизација ексакације на *PNO* у односу према смањењу његовог пијалног пречника.

МЕТОДЕ РАДА

Проспективно истраживање је обухватило 16 болесника код којих је постављена дијагноза глаукома и који су се годинама лечили од ове болести. Сваки испитаник укључен у истраживање имао је офталмолошки картон и ехографски налаз. Офталмолошки картон је формулар с посебно дефинисаним симптомима, тако да омогућава њихово евидентирање у тренутку прегледа болесника. Његов саставни део је и налаз офталмолошког прегледа, који обухвата: мерење оштрине вида помоћу оптогипа (*VOD, VOS*), мерење очног притиска помоћу апланационе тонометрије по методи Голдмана (*TOD, TOS*), преглед предњег очног сегмента биомикроскопом (*Haag-Streit, Topcon*), преглед очног дна на директној слици или индиректном офталмоскопијом и компјутеризовано видно поље (програм за глауком). Ехографски налаз је обухватио ехобиометрију, налаз на задњем очном сегменту и налаз у ехографски доступним деловима орбите.

Ултразвучно мерење промера ретробулбарног дела видног живца вршено је методом по Шредеру (1976) помоћу Б-скена, постављајући сонду уз спољашњи кантус и управљајући је према врху орбите уз болесников поглед „према сонди“, односно абдукцију. Коришћен је ултразвучни апарат *Oftalskan – Storz*, са Б-сондом фреквенције од 8 MHz.

Код сваког испитаника су обављена три мерења, а најадекватнији или најбољи пресек је коришћен за тумачење.

Статистичка анализа података урађена је применом Пирсонове (*Pearson*) корелације.

РЕЗУЛТАТИ

Међу 16 испитаника обухваћених истраживањем, код којих је дијагностикован неки облик глаукома, било је седам мушкараца (43,8%) и девет жена (56,3%), који су у просеку били стари 66,5 година (38-81 година). Од укупно 32 ока, на 29 је дијагностикован глауком различите природе и степена оштећења, док на три ока није постављена дијагноза овог обољења.

Дебљина ретробулбарног дела видног живца свих очију са глаукомом била је нормална, у просеку 3,43 mm (распон 3,01-3,91 mm), са медијаном од 3,36 mm. Екскавација *PNO* била је у распону 0,4-1,0, са медијаном на 0,8, што значи да је код већине испитаника екскавација *PNO* била 0,8. Испитујући корелацију између дебљине видног живца и екскавације *PNO* помоћу Пирсоновог теста, утврђено је да она не постоји ($r=0,109$; $p>0,05$).

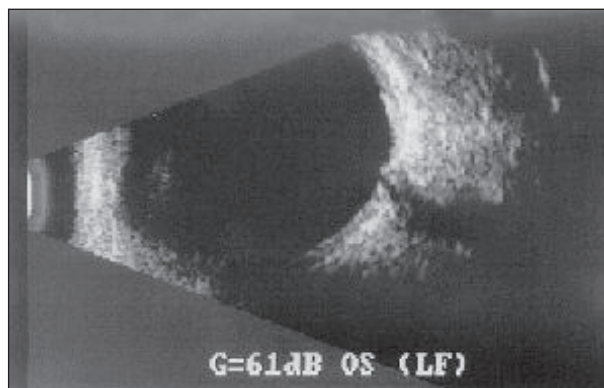
ДИСКУСИЈА

Према дефиницијама које су поставили пионири ехографске дијагностике ретробулбарног дела видног живца Осоиниг (*Osoinig*) и Шредер, атрофија видног живца се одликује његовом ретробулбарном дебљином ма-


њом од 2,8 mm, а у каснијим радовима и 2,5 mm [10]. Овде је реч о мерењу пијалног пречника, чија је нормална дебљина 2,8-3,1 mm.

Иако патогенеза оштећења видног живца код глаукома још није потпуно разјашњена, сигурно је да је визуелизација екскавације *PNO* један од пресудних знакова како у постављању дијагнозе, тако и у посматрању развоја овог сложеног обољења. Како је екскавација папиле резултат губитка нервних влакана на папили, односно резултат смањења ткива неуроретиналног обода, било је логично претпоставити да би у случајевима ехографски јасно видљиве екскавације *PNO* код болесника лечених од глаукома могло доћи до истањења ретробулбарног дела видног живца. Да би се што прецизније могао измерити пијални пречник ретробулбарног дела видног живца, неопходно је да се најпре ослободи што већег дела субарахноидне течности која га окружује, што се може учинити помоћу теста „30 степени“. На сликама 1 и 2 се уочава пијални пречник након извођења теста код болесника с ехографски јасно израженом екскавацијом *PNO*.


У литератури је објављен веома мали број радова који се бавио овим проблемом. Јонас (*Jonas*) и сарадници [11] су установили линеаран однос између смањења броја влакана видног живца и смањења његове дебљине код глаукома. Дихтл (*Dichtl*) и Јонас [12] су вршећи испитивање тридесет и једног болесника са



Слика 1. Лонгитудинални пресек кроз папилу видног живца (*PNO*) и ретробулбарни део видног живца; уочава се екскавација *PNO*.
Figure 1. The longitudinal slice through *PNO* and retrobulbar part of the optic nerve; we can see excavation of the optic disc (*PNO*)

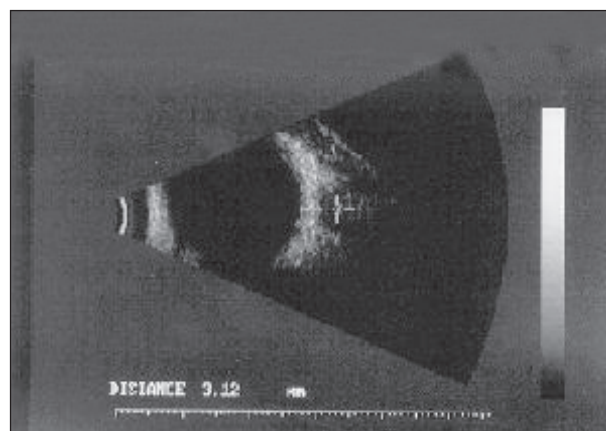


Слика 2. Трансверзални пресек кроз ретробулбарни део видног живца; измерен пијални пречник је 3,01 mm.
Figure 2. The transversal slice through the retrobulbar part of the optic nerve; the measured pial diameter is 3.01 mm.



Слика 3. Лонгитудинални пресек кроз папилу видног живца (*PNO*), где се види изражена екскавација *PNO*

Figure 3. The longitudinal slice through optic disc (*PNO*), where we can see the excavation of the *PNO*



Слика 4. Трансверзални пресек кроз ретробулбарни део видног живца; пијални пречник је 3,12 mm

Figure 4. The transversal slice through the retrobulbar part of the optic nerve; the pial diameter is 3.12 mm

глаукомом, учили значајну корелацију између смањења дебљине видног живца и налаза у неуроретиналном ободу у видном пољу код глаукома. Бити (*Beatty*) и сарадници [13] су након испитивања 49 болесника са глаукомом (применом Б-методе) забележили значајно мањи пијални пречник ретробулбарног дела видног живца.

Резултати нашег истраживања, у којем је мерен највећи пијални пречник код различитих облика глаукома, с различитом видном функцијом и различитим степеном екскавације *PNO*, показали су да ни код једног испитаника није било израженог смањења пречника оптикуса које би било у складу са већ поменутом де-

финицијом његовог истањења. Пажња је нарочито била усмерена на апсолутне глаукоме са ехографски израженом екскавацијом *PNO*, али су и у таквим случајевима добијене вредности пијалног пречника биле у границама нормалних (Слике 3 и 4).

ЗАКЉУЧАК

Код особа оболелих од глаукома ретробулбарни део видног живца није истањен, већ је у границама нормалних вредности, укључујући и случајеве код којих је папила видног живца потпуно екскавирана.

ЛИТЕРАТУРА

- Ossoinig KC, Kaefring SL, McNutt L, Weinstrock SJ. Echographic measurement of the optic nerve. In: White D, Brown RE, editors. *Ultrasound in Medicine*. Vol. 3A. New York: Plenum Press; 1977. p.1065-6.
- Schroeder W. *Ultraschalldiagnostik des Sehnerven* [Ph.D. thesis]. Hamburg: University of Hamburg; 1979.
- Stefanović I. Merenje dijametra retrobulbarnog dela vidnog živca ehografskom B-metodom. *Acta Ophthalmol*. 2003;29:63-5.
- Jonas JB, Budde WM, Panda-Jonas S. Ophthalmoscopic evaluation of the optic nerve head. *Surv Ophthalmol*. 1999;43:293-320.
- Bathija R, Zangwill L, Berry CC, Sample PA, Weinreb RN. Detection of early glaucomatous structural damage with confocal scanning laser tomography. *J Glaucoma*. 1998;7:121-7.
- Chauhan BC, McCormick TA. Effect of the cardiac cycle on topographic measurements using confocal scanning laser tomography. *Graefes Arch Clin Exp Ophthalmol*. 1995;233:568-72.
- Tan JCH, Garway-Heath DF, Hitchings RA. Variability across the optic nerve head in scanning laser tomography. *Br J Ophthalmol*. 2003;87:557-9.
- Kamal DS, Viswanathan AC, Garway-Heath DF, Hitchings RA, Poinosawmy D, Bunce C. Detection of optic disc change with the Heidelberg retina tomograph before confirmed visual field change in ocular hypertensives converting to early glaucoma. *Br J Ophthalmol*. 1999;83:290-4.
- Kato A, Sugiyama K, Kono Y, Uchida H, Tomita G, Yamamoto K. Serial topographic changes at the optic disc in normal-tension glaucoma viewed with scanning laser tomography. *Nippon Ganka Gakkai Zasshi*. 2003;107(10):597-601.
- Byrne SF. The echographic measurement and differential diagnosis of optic nerve lesions. In: Ossoinig KC, editor. *Ophthalmic Echography*. Dordrecht: Nijhoff/Junk Publishers; 1987. p.571-85.
- Jonas JB, Schmidt AM, Muller-Bergh JA, Naumann GO. Optic nerve fiber count and diameter of the retrobulbar optic nerve in normal and glaucomatous eyes. *Graefes Arch Clin Exp Ophthalmol*. 1995;233(7):421-4.
- Dichtl A, Jonas JB. Echographic measurement of optic nerve thickness correlated with neuroretinal rim area and visual field defect in glaucoma. *Am J Ophthalmol*. 1996;122(4):514-9.
- Beatty S, Good PA, McLaughlin J, O'Neill EC. Echographic measurements of the retrobulbar optic nerve in normal and glaucomatous eyes. *Br J Ophthalmol*. 1998;82(1):43-7.

Retrobulbar Diameter of Optic Nerve in Glaucoma

Ivan Stefanović¹, Ivan Marjanović¹, Gordana Vljaković²

¹Institute for Eye Diseases, Clinical Centre of Serbia, Belgrade, Serbia;

²Institute for Anaesthesiology and Resuscitation, Clinical Centre of Serbia, Belgrade, Serbia

SUMMARY

Introduction The ultrasound diagnostics of the optic nerve includes the analysis of the optic nerve disc (PNO) and measuring of its retrobulbar diameter. With B-scan, by Schraeder's method, it is possible to measure very precisely the optic nerve, the pial diameter, the normal values for the pial diameter being 2.8-4.1 mm. In glaucoma, the disease that is most frequently associated with higher intraocular pressure, there comes the destruction of nerve fibres, which can be visualized as the excavation of the optic nerve disc.

Objective In this paper, we were interested in finding whether in glaucoma, and in what phase of the disease, the optic nerve starts growing thinner. Aware of many forms of this very complex disease, we were interested in knowing if the visualization of excavation on the optic nerve disc is related to diminishing of the pial diameter of the retrobulbar nerve part.

Methods There were treated the patients who had already had the diagnosis of glaucoma and the visualized excavation

of the optic disc of various dimensions. Echographically, there was measured the thickness of the retrobulbar part of the optic nerve and the finding compared in relation to the excavation of the optic disc.

Results In all eyes with glaucoma, a normal size of the retrobulbar part of the optic nerve was measured, ranging from 3.01 to 3.91 mm with the median of 3.36 mm. Also, by testing the correlation between the thickness of the optic nerve and the excavation of the PNO, by Pearson test, we found that there was no correlation between these two parameters ($r=0.109$; $p>0.05$).

Conclusion In the patients with glaucoma, the retrobulbar part of the optic nerve is not thinner (it has normal values), even not in the cases with a totally excavated optic disc. There is no connection between the size of the PNO excavation and the thickness of the retrobulbar part of the optic nerve.

Keywords: ultrasound diagnostics; glaucoma; the optic nerve