

Дебљина ретробулбарног дела видног живца код Грејвсове офталмопатије мерена ултразвуком

Иван Стефановић, Јелена Паовић, Игор Ковачевић, Предраг Паовић

Институт за очне болести, Клинички центар Србије, Београд, Србија

КРАТАК САДРЖАЈ

Увод Клиничко дијагностиковање Грејвсове (*Graves*) офталмопатије се заснива на удруживању окуларних знакова и болести штитасте жлезде. Током развоја болести долази до протрузије очне јабучице, дебљања екстраокуларних мишића и њиховог притиска на видни живац, што може довести до његовог задебљања.

Циљ рада Циљ рада је био да се утврди колико је задебљање ретробулбарног дела видног живца и да ли постоји корелација између његовог евентуалног задебљања и дебљине правих мишића код Грејвсове офталмопатије. Такође је испитана теорија о компресивној етиологији овог задебљања помоћу теста „30 степени“.

Методe рада Испитивањем је обухваћено 28 особа код којих је дијагностикована Грејвсова офталмопатија. Мерене су дебљина ретробулбарног дела видног живца помоћу ултразвука, на Б скену, методом по Шредеру (*Schraeder*), и највећа дебљина унутрашњег правог мишића.

Резултати Дебљина ретробулбарног дела видног живца је код 52 ока са знацима обољења била 3,24–6,30 mm; медијана је била 5,13 mm, што значи да је највећи број испитаника имао задебљање видног живца око ове вредности. Код 48 очију (92,3%) било је изражено задебљање ретробулбарног дела видног живца, односно његова измерена дебљина је била већа од 4 mm, док је код четири ока (7,7%) са знацима Грејвсове офталмопатије дебљина видног живца била у границама нормалних вредности. Код 92,3% испитаника са задебљањем правих мишића утврђено је и задебљање ретробулбарног дела видног живца, и то у директној сразмери. Примена теста „30 степени“ потврдила је да је реч о компресивној неуропатији.

Закључак Код особа оболелих од Грејвсове офталмопатије јавља се и задебљање ретробулбарног дела видног живца, које директно зависи од степена задебљања правих мишића. До њега долази због стазе субарахноидне течности настале услед притиска на видни живац, што се назива „компресивна неуропатија“.

Кључне речи: видни живац; хипертиреоза; ултразвучна дијагностика; Грејвсова (*Graves*) офталмопатија

УВОД

Грејвсова (*Graves*) офталмопатија се јавља као део клиничке слике основне болести код скоро сваке друге оболеле особе, а малигна је у 2-3% случајева. Просечна старост оболелих је 44 године, а око 80% чине жене. Клиничка дијагностика Грејвсове офталмопатије се заснива на удруживању окуларних знакова и болести штитасте жлезде. Код 90% болесника код којих постоји прогресивно запаљење орбиталних ткива јавља се и хипертиреоза, док у 10% случајева офталмопатија није праћена знацима обољења штитасте жлезде, те се тада говори о еутиреоидној офталмопатији.

Клиничка слика Грејвсове офталмопатије се, према класификацији Америчког удружења за тиреоидеу, може сврстати у седам група. Четврта група обухвата болеснике са задебљаним екстраокуларним мишићима. Ово задебљање није увек у корелацији са степеном егзофталмуса. Обично је асиметрично и због тога може бити праћено диплопијама. Мерење задебљања екстраокуларних мишића, дијагностиковање и праћење се обавља ехографским прегледом орбите [1]. Одлика шесте групе је оптичка неуропатија. Не постоји корелација између оптичке неуропатије и величине егзофталмуса, али зато постоји веома значајна корелација између степена неуропатије и задебљања екстраокуларних мишића [2]. Осоиниг (*Ossoinig*) и сарадници [3] ову појаву описују као компресивна оптичка неуропатија настала услед прити-

ска задебљаних постериорних делова спољашњих правих мишића на видни живац при врху орбите. Реч је, дакле, о компресивној оптичкој неуропатији са задебљањем видног живца на рачун проширења субарахноидног простора. При највећој абдукцији, када је видни живац затегнут, субарахноидна течност се потискује из орбите у интракранијални простор. Ова чињеница је корисна при ехографској процени стања видног живца, која се примењује у диференцијалнодијагностичке сврхе.

Осоиниг [3] је осмислио тест који се заснива управо на претходној чињеници, назвао га тест „30 степени“ (енгл. *thirty-degree test*) и почео да користи у анализи природе повећаног пречника видног живца. Како наводи, најпре се измери дебљина видног живца у примарном положају, а затим се пацијенту наложи да три минута помера око лево-десно. Након три минута одмора поново се мери дебљина видног живца. Уколико је задебљање остало приближно исто као и пре вежбе, онда је у питању повећани интракранијални притисак, јер се субарахноидна течност одмах након „избацивања“ вратила у орбиту. Уколико је дебљина видног живца мања након вежбања, највероватније је реч о притиску на видни живац, односно компресивној оптичкој неуропатији. Притисак на видни живац који доводи до повећања количине течности у субарахноидном простору онемогућава њено враћање одмах након примене теста „30 степени“. Компресивну оптичку неуропатију могу изазвати: Грејвсова офталмопатија, орбитални тумор

ри, оптички неуритис настао услед сфеноидног синуситиса, глиоми и менингеоми видног живца.

ЦИЉ РАДА

Циљ рада је био да се утврди задебљање ретробулбарног дела видног живца и да ли постоји корелација између његовог задебљања и дебљине правих мишића код Грејвсове офталмопатије. Такође је испитана теорија о компресивној етиологији овог задебљања помоћу теста „30 степени”.

МЕТОДЕ РАДА

Испитивањем је обухваћено 28 особа (24 жене) лечених у Институту за очне болести Клиничког центра Србије у Београду код којих је постављена дијагноза Грејвсове болести. Најмлађи испитаник је имао 23 године, а најстарији 50 година (просечно 37,5 година).

Ехографско мерење пречника ретробулбарног дела видног живца вршено је методом по Шредеру (*Schraeder*) Б-сликом [4]. Сонда је постављана уз спољашњи кантус, управљена према врху орбите, уз болесников поглед према сонди, односно абдукцију. Овако се добија попречни пресек кроз ретробулбарни део видног живца, на којем се разликују кружно хипоехогено тело видног живца, а око њега јак одјек на прелазу из дуралног у субарахноидни медијум. Реч је о унутрашњем дуралном пречнику, чије су нормалне вредности 3,2-4,4 *mm* [5]. При мерењу је коришћен апарат за ултразвучну дијагностику *Oftalskan-Storz*, са Б-сондом фреквенције од 8 *MHz*. Код сваког испитаника су вршена три мерења, а најбољи пресек је узет за анализу.

У статистичкој обради података коришћене су методе дескриптивне статистике и Пирсонова (*Pearson*) корелација.

РЕЗУЛТАТИ


Грејвсова офталмопатија на једном оку дијагностикована је код четири (14,2%) болесника, тако да су истраживањем обухваћена 52 ока с овим обољењем. Дебљина ретробулбарног дела видног живца била је 3,24-6,30 *mm*, са медијаном од 5,13 *mm*, што значи да је највећи број испитаника имао задебљање видног живца око ове вредности. Код 48 очију (92,3%) било је изражено задебљање ретробулбарног дела видног живца, односно његова измерена дебљина је била већа од 4 *mm*, док је код четири ока (7,7%) са знацима Грејвсове офталмопатије дебљина видног живца била у границама нормалних вредности.

Испитивањем степена задебљања ретробулбарног дела видног живца у односу на степен задебљања правих мишића, мерен је промер унутрашњег правога мишића и утврђено да постоји директна корелација, односно да је видни живац деблаји уколико је и унутрашњи прави мишић задебљао. Код свих задебљаних видних

живаца се након извођења теста „30 степени” нормализовала дебљина.

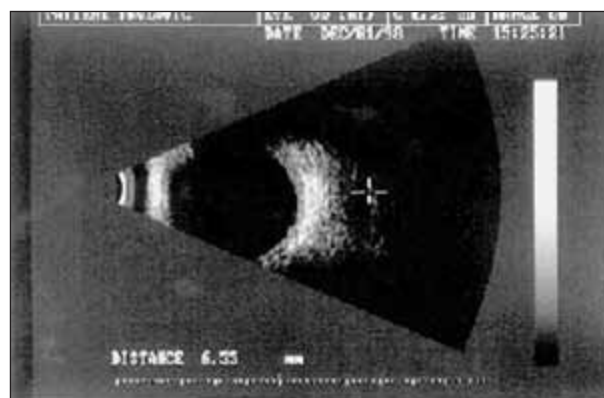
ДИСКУСИЈА

Код Грејвсове офталмопатије (орбитопатије) је добро познато да изражено задебљање постериорних делова екстраокуларних мишића врши притисак на видни живац у апексу орбите. Осоиниг и сарадници [5] су открили да су у свом постериорном делу нарочито задебљани горњи прави мишић, унутрашњи прави мишић и горњи коси мишић, те да су ова три мишића пресудно одговорна за притисак на видни живац. У нашем истраживању задебљање ретробулбарног дела видног живца је потврђено код 92,3% особа оболелих од Грејвсове офталмопатије. Овај податак, уз налаз задебљаних правих мишића у орбити, говори управо у прилог горенаведеној теорији. Код свих испитаника мерени су ретробулбарна дебљина видног живца и степен задебљања унутрашњег правога мишића на трансверзалном пресеку, како се то рутински већ годинама обавља у Кабинету за ултразвук Института за очне болести КЦС у Београду при прегледу пацијената за које се сумња да болују или који већ пате од Грејвсове офталмопатије (Слике 1 и 2). Проналазећи



Слика 1. Задебљање ретробулбарног дела видног живца на трансверзалном пресеку (5,2 *mm*)

Figure 1. Thickening of the retrobulbar part of the optic nerve at transversal slice (5.2 *mm*)



Слика 2. Задебљани унутрашњи прави мишић на трансверзалном пресеку (6,55 *mm*)


Figure 2. Thick internal muscle at transversal slice (6.55 *mm*)

и мерећи место на којем је унутрашњи прави мишић највише задебљао у ствари покушавамо да докажемо теорију да је овај мишић најважнији у вршењу притиска на видни живац [6].



Слика 3. Ретробулбарни део видног живца пре извођења теста „30 степени“ (5,54 mm)

Figure 3. Retrobulbar part of the optic nerve before 30-degree test (5.54 mm)



Слика 4. Дебљина и ехографска слика ретробулбарног дела видног живца након теста „30 степени“ (4,50 mm). Уочава се да је део видног живца који одговара субарахноидном простору нешто светлији него на слици 3.

Figure 4. Thickness and echographic picture of the retrobulbar part of the optic nerve after 30-degree test (4.50 mm). It can be seen that the part of the optic nerve which corresponds to the subarachnoidal space is somewhat brighter than in Figure 3.

ЛИТЕРАТУРА

1. Stefanović B, Pištalić D, Krstić S, Stefanović I. Klinička neurooftalmologija. Beograd: Zavod za izdavanje udžbenika; 1997.
2. Ossoinig KC, Cennamo G, Frazier-Burne S. Echographic differential diagnosis of optic nerve lesions. In: Thijsen JM, Verbeek AM, editors. Ultrasonography in Ophthalmology. The Hague, Boston, London: Junk Publishers; 1981. p.327-32.
3. Ossoinig KC, Kaefring SL, McNutt L, Weinstrock SJ. Echographic measurement of the optic nerve. In: Ultrasound in Medicine. Vol 3A. New York: Plenum Press; 1979. p.1065-6.
4. Schraeder W. Ultraschalldiagnostik des Schnerven [Dissertation]. Hamburg: University of Hamburg; 1979.
5. Ossoinig KC. Diagnostic Ultrasound. In: Lessell S, van Dalen JTW, editors. Neuroophthalmology. Vol 2. Amsterdam-Oxford-Princeton: Experta Medica; 1982. p.373-88.
6. Guthoff R. Ultrasound in Ophthalmologic Diagnosis. New York: Thieme Medical Publishers, Inc; 1991.
7. Stefanović I, Stanojević-Paović A, Antunović V. Odnos debljine retrobulbarnog dela vidnog živca merene ultrazvukom i stepena prominencije papile kod staze vidnog živca. Srp Arh Celok Lek. 2006; 134(11-12):479-81.
8. Stefanović I. Merenje dijametra retrobulbarnog dela vidnog živca ehografskom B-metodom. Acta Ophthalmol. 2003; 29:63-5.
9. Karim S, Clark RA, Poukens V, Demer JL. Demonstration of systematic variation in human intraorbital optic nerve size by quantitative magnetic resonance imaging and histology. Invest Ophthalmol Vis Sci. 2004; 45(4):1047-51.
10. Girisgin AS, Kalkan F, Kocak S, Cander B, Bul M, Semiz M. The role of optic nerve ultrasonography in the diagnosis of elevated intracranial pressure. Emerg Med J. 2007; 24:251-4.

У нашем истраживању уочен је јасан однос између степена задебљања унутрашњег правог мишића и ретробулбарног дела видног живца. Ова директна корелација се огледа у томе да су код испитаника с измереним већим вредностима задебљања мишића добијена и већа задебљања видног живца, и обрнуто.

У свом даљем истраживању природе задебљања видног живца Осоиниг и сарадници [3] су помоћу теста „30 степени“ доказали да је реч о компресији на живац. По извођењу овога теста субарахноидна течност излази из орбиталног дела видног живца, те долази до смањења дебљине ретробулбарног дела овог живца [7, 8]. Истоветни налази су добијени и код испитаника нашег истраживања, код којих је дошло до смањења дебљине ретробулбарног дела видног живца након извођења поменутог теста (Слике 3 и 4). Дебљина видног живца је измерена пре и после примене теста. Јасно се види не само да је дошло до истањења видног живца, већ и да је смањена количина течности у субарахноидном простору, који је након извођења вежбе био нешто веће рефлективности и мање јасних граница.

За разлику од стања повишеног интракранијалног притиска, односно повећаног притиска цереброспиналне течности, где није могуће извести смањење пречника ретробулбарног дела видног живца помоћу теста „30 степени“ [9, 10], код такође задебљаних видних живаца особа оболелих од Грејвсове офталмопатије овим тестом смо успели да смањимо пречник живца и потврдимо да је највероватније реч о компресивном синдрому, односно притиску на овојнице видног живца у врху орбите.

ЗАКЉУЧАК

Код особа оболелих од Грејвсове офталмопатије јавља се и задебљање ретробулбарног дела видног живца, које директно зависи од степена задебљања правих мишића. До њега долази због стазе субарахноидне течности настале услед притиска на видни живац, што се назива „компресивна неуропатија“.

The Thickness of the Retrobulbar Portion of the Optic Nerve in Graves Ophthalmopathy Measured by Ultrasound

Ivan Stefanović, Jelena Paović, Igor Kovačević, Predrag Paović

Institute for Eye Diseases, Clinical Centre of Serbia, Belgrade, Serbia

SUMMARY

Introduction The clinical diagnostic of Graves ophthalmopathy is based on the association of ocular signs and the disease of the thyroid gland. The evolution of the disease involves the development of eye globe protrusion, extraocular muscle thickening pressuring the optic nerve, which can result in its thickness.

Objective The aim of the paper is to find whether the retrobulbar optic nerve thickened and if there was a correlation between its possible thickening and the thickness of the muscles in Graves ophthalmopathy. We also wished to test the theory of compressive aetiology of such thickening using a 30-degree test.

Methods We examined 28 patients with Graves ophthalmopathy. The thickness of the retrobulbar optic nerve was measured by ultrasound on a B-scan using the Schraeder's method and by the largest thickness of the internal muscle.

Results The thickness of the retrobulbar portion of the optic nerve in the 52 analyzed eyes with signs of the disease ranged

between 3.24 mm to 6.30 mm, with median of 5.13 mm, indicating that the majority of the patients had optic nerve thickening rating at this value. Forty-eight eyes had a marked retrobulbar optic nerve thickening, with the thickening over 4 mm, while in 4 eyes with signs of Graves ophthalmopathy the thickness of the optic nerve was within normal limits. We detected that 92.3% of the patients with muscular thickening also had a directly proportional thickening of the retrobulbar optic nerve. By using the 30-degree test we confirmed the diagnosis of compressive neuropathy.

Conclusion Patients with Graves ophthalmopathy and thickened muscles, also have a thickening of the retrobulbar optic nerve; the rate of the thickness directly depends on the degree of the muscular thickness. The word is of compressive neuropathy, i.e. the thickness of the optic nerve is the result of subarachnoid fluid stasis caused by the compression on the optic nerve.

Keywords: optic nerve; hyperthyreosis; ultrasound diagnostics; Graves ophthalmopathy