

Необична тешка контузиона повреда очне јабучице

Милош Јовановић¹, Иван Стефановић¹, Милош Мирковић²

¹Институт за очне болести, Клинички центар Србије, Београд, Србија;

²Очно одељење, Медицински центар, Косовска Митровица

КРАТАК САДРЖАЈ

Увод Авулзија очног нерва је тешка повреда ока која доводи до тренутног губитка вида. Релативно ретко се дешава и углавном је изазвана неуобичајеним начином повређивања. Циљ рада је био да се прикаже ова необична повреда ока задобијена продирањем страног тела у орбиту и његовим задржавањем у њој.

Приказ болесника Петнаестогодишњи дечак је задобио повреду ока алком ланца. При окретња ланца у руци дошло је до откидања крајње алке у ланцу, која је, пробијајући доњи капак, продрла у леву очну шупљину, задржавајући се иза очне јабучице у врху орбите. На путу према врху орбите страног тела је изазвало контузионо повређивање очне јабучице и авулзију очног нерва. Прецизна локализација страног тела је установљена на рендгенском и СТ снимку. Оно је одстрањено кроз улазну рану. Као последица повреде, на том оку је настала амауроза.

Закључак Повреда ока се може десити на најбизарнији начин, те је зато веома важна превенција. За овакву повреду, са страним телом у орбити, од пресудног су значаја тачна локализација страног тела и одлука о начину његовог уклањања.

Кључне речи: повреда орбите; страног тела орбите; авулзија очног нерва

УВОД

Повреде орбите ока изазване продирањем и задржавањем страног тела нису тако честе. Свака пенетрирајућа повреда код које се сумња на постојање страног тела у орбити је тешка и важна, како с клиничког становишта, тако и с медико-легалног аспекта [1]. Тежина повреде може бити различита, а зависи од особина страног тела: величине, облика, природе и брзине којом је доспело у орбиту. Величина и брзина страног тела одређују његову кинетичку енергију, од чега зависи да ли ће се оно задржати у орбити или ће проћи кроз њу и продрети у околне структуре, синусе и кранијум [2, 3].

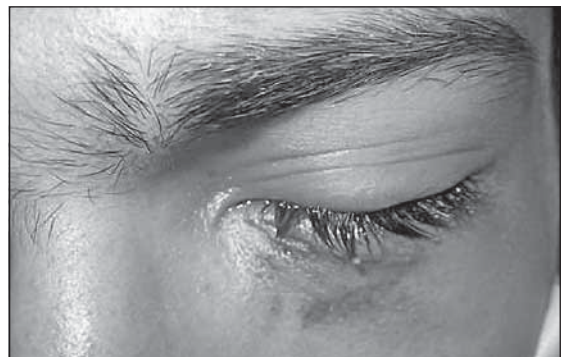Дијагноза постојања страног тела у орбити се заснива на добро узетој анамнези и ваљаном клиничком испитивању. Анамнеза је посебно важна, па питања о начину повређивања болеснику треба понављати док год се не добију поуздани подаци. То се посебно односи на повређену децу, јер су она склона да прикрију начин повређивања због додатног страха од одговорности пред родитељима [1]. Стога је од посебне важности хетероанамнеза, а још је боље, уколико је могуће, добити податак од очевидца о начину задобијања повреде ока.

Уколико постоји и најмања сумња на заостало страног тела у орбити, треба да се ураде потребна снимања. Ако је реч о металу, онда се врши рендгенско снимање орбите, а ради прецизније локализације страног тела и откривања његовог положаја у односу на остале структуре орбите, примењује се компјутеризована томографија (СТ) [4-9]. Понекад тек СТ снимак може решити дилему о томе да ли се метално страног тело налази у булбусу или изван њега, у орбити [4]. Међутим, уколико је у питању страног тела органског порекла (најчешће од дрвета), онда се врше СТ или магнетно-резонантно снимање (MRI) орбите [10, 11, 12].

Уклањање страног тела из орбите је веома сложен процес. Треба имати у виду да је орбита релативно мали оперативни простор, испуњен важним структурама, које се при хируршком захвату могу оштетити. Због тога се страна тела из орбите хируршки уклањају само онда када смо сигурни да хируршка интервенција неће нанети веће штете болеснику него остатак тог страног тела у њој.

Страна тела која се што пре морају уклонити из орбите су дрво, друга органска страна тела, бакар, страна тела која доводе до оштећења нерава или очне јабучице, као и она која продиру у околне структуре орбите, синусе и кранијалну шупљину [5, 7, 8, 13-17]. У зависности од локализације, приступ страном телу може бити предњом орбитотомијом, трансантралним или трансранијалним путем [8, 13]. Често се операција изводи заједно с оториноларингологом или неурохирургом. Понекад се страног тела из орбите може извадити и кроз улазну рану [2].

Последице повреде могу бити различите, а зависи од тежине повреде, односно од величине страног тела, правца продора у орбиту, локализације и могућег продора страног тела у околне структуре. Те последице могу бити безначајне, али и вео-

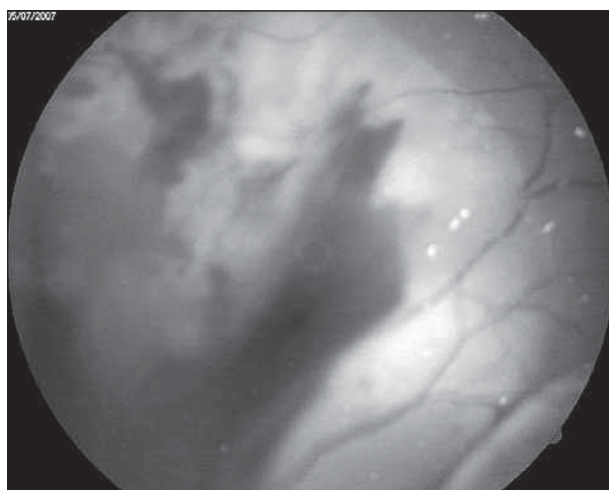


Слика 1. Улазна рана на доњем капку
Figure 1. Entering wound, lower eyelid

ма тешке, јер се могу завршити губитком вида, па чак и анатомским губитком очне јабучице.

ПРИКАЗ БОЛЕСНИКА

Петнаестогодишњи дечак је у десној руци великом брзином вртео ланац дугачак пола метра. Одједном је крајем ланца закачио дрво и затим осетио снажан, болан ударац у пределу левог ока, од чега је пао на земљу. Лево око је почело да крвари. Дечак је одмах одведен на очно одељење локалног медицинског центра. Офталмолог је при прегледу установио лацериацију доњег капка, повреду предњег сегмента ока и потпуно угашен вид на левом оку, без осећаја светлости. Обављено је рендгенско снимање ока и запажено метално страног тело у пределу леве орбите. Болесник је одмах упућен у Институт за очне болести Клиничког центра Србије у Београду на испитивање и лечење.



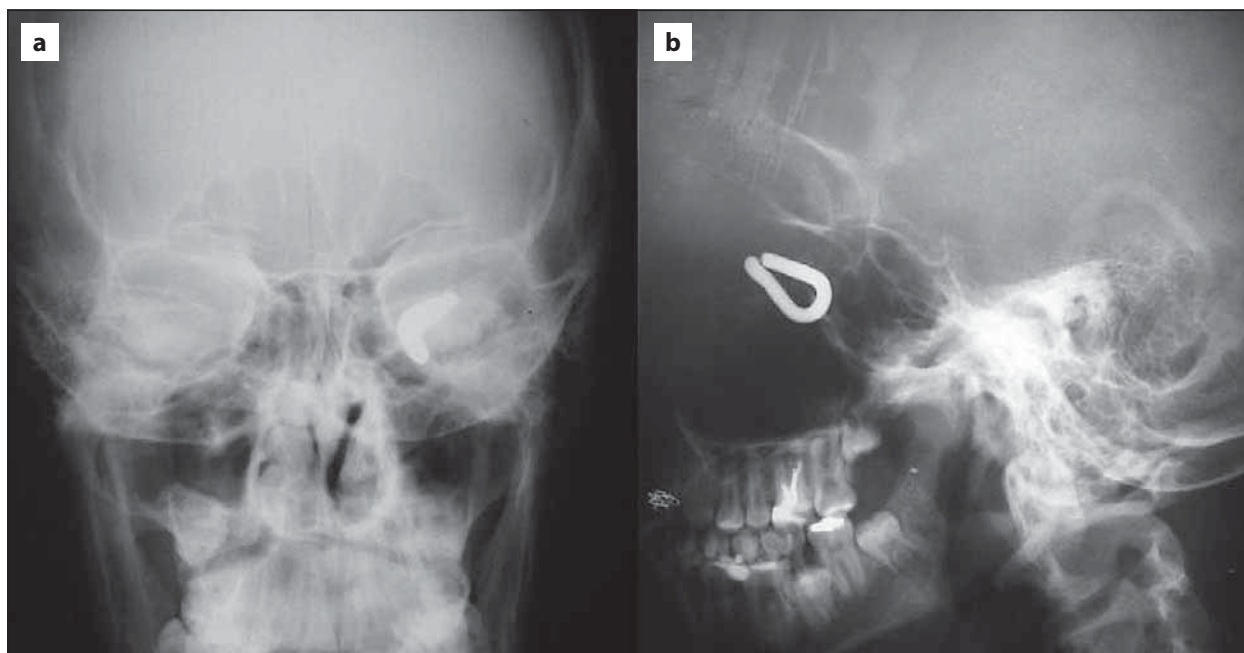
Слика 2. Изглед очног дна повређене особе
Figure 2. Fundus appearance (in injured person) followig injury

По пријему болесника обављен је детаљан офталмолошки преглед. На повређеном оку је постојала амауроza. Утврђена је рана на доњем капку, паралелна с ивицом капка, на 5 mm од руба. Рана се простирала од унутрашњег угла капка до споја средишње са спољашњом трећином доњег капка. Ивице ране су биле слепшене. Испод улазне ране се налазила пругаста огуљотина (Слика 1).

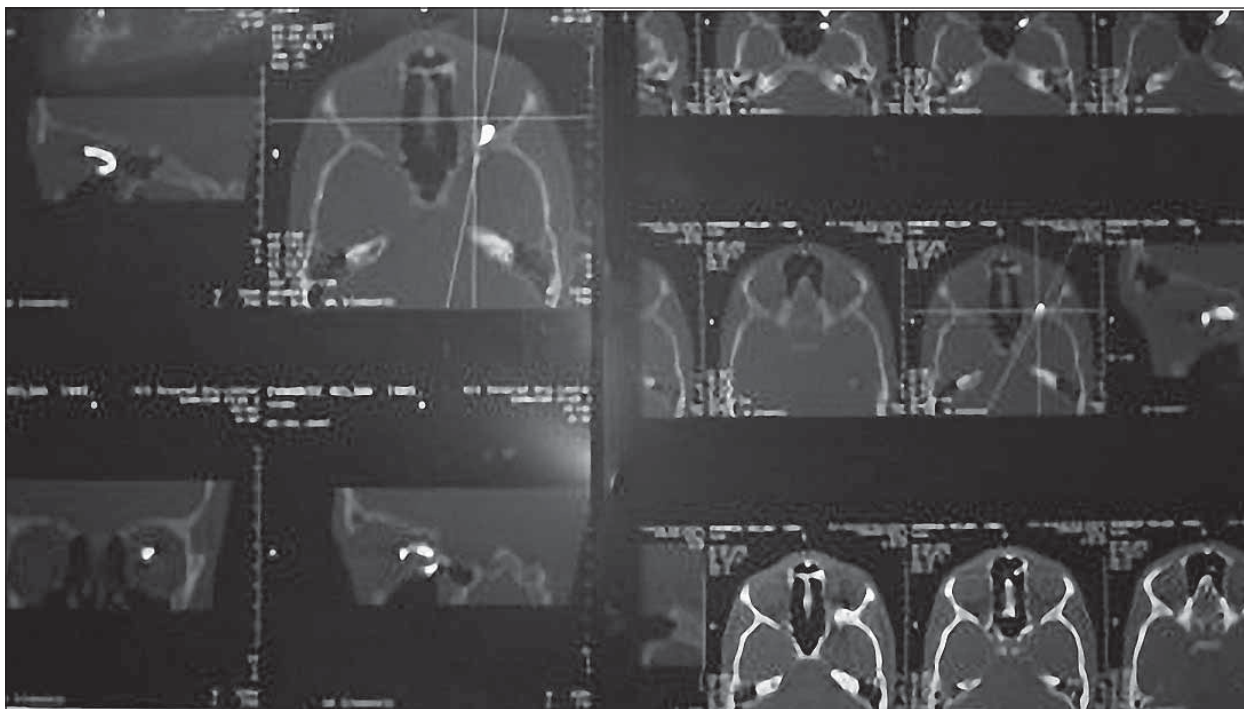
Прегледом на биомикроскопу откривене су промене на предњем сегменту ока. Предња очна комора је била плитка, са траком коагулисане крви у доњем темпоралном делу. Постојала је и изразита трауматска мидријаза с расцепима сфинктера дужице на више места. Сочиво је било провидно, али сублуксирано, и померено ка напред. Офталмоскопски медије су биле провидне. На фундусу су се видела обилна крварења која су прекривала већи део очног дна, заклањајући место папиле видног живца. Изван места крварења доминирао је млечнобели исхемични едем као израз оклузије главне артерије ретине (Слика 2).

На рендгенском снимку при положају *en face* видела се сенка великог страног тела лучног облика и металне транспаренције у пределу леве орбите (Слика 3а). На профилном рендгенском снимку страног тело је имало закривљени, елипсоидни облик и подсећало на откинуту алку ланца (Слика 3б). На основу ова два снимка страног тело се није могло тачно локализовати, те је обављено СТ снимање орбите и околних структура. На СТ снимцима се открило да се страног тело налази у врху леве орбите и прислања на отвор очног канала. Зидови орбите су били интактни и није било продора према кранијалној шупљини или синусима (Слика 4).

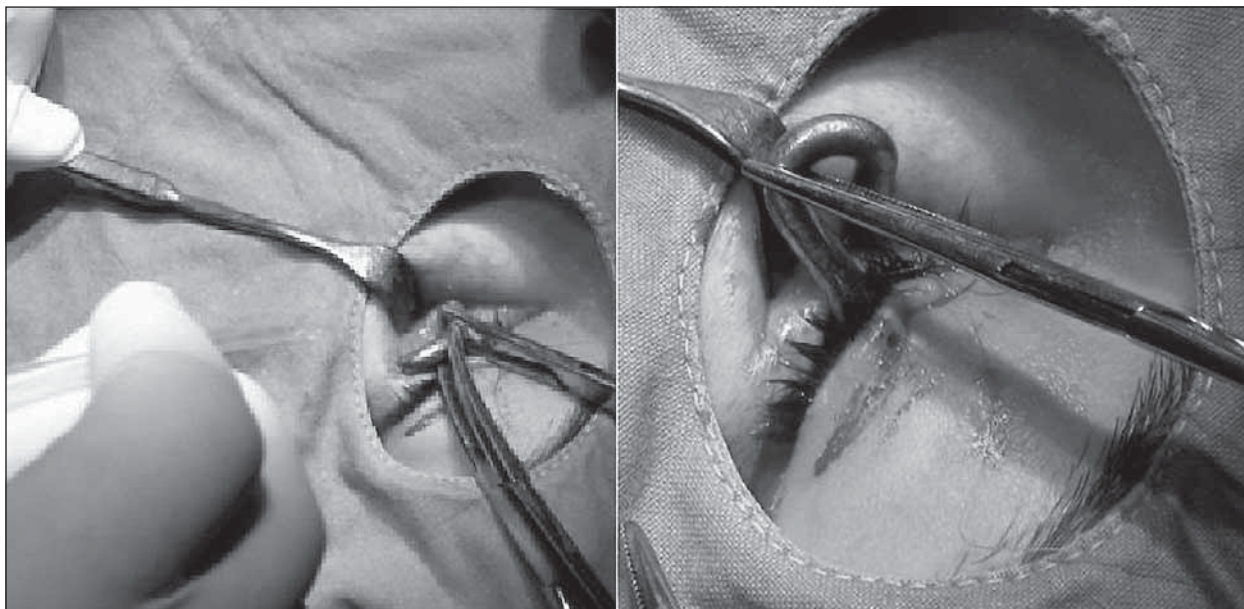
Пошто су испитивања показала да се велико метално страног тело налази ретробулбарно, у врху орбите, одлучено је да се приступи његовом хируршком уклањању. Операција је обављена истога дана у општој анестезији. Вађење страног тела је извршено кроз



Слика 3. Рендгенски снимак металног страног тела у орбити (а – положај *en face*; б – профил)
Figure 3. Metallic foreign body in the orbit on X-rays (a – front; b – profile)



Слика 4. СТ снимак орбите са страним телом
Figure 4. CT of the orbit with a foreign body



Слика 5. Хируршко уклањање страног тела кроз улазну рану
Figure 5. Surgical removal of the foreign body through the entering wound

улазну рану, лагано, из дубине орбите, помоћу одговарајућих инструмената (Слика 5). Реч је била о металној алки ланца, увијеног елиптичног облика, промера 1,6×2,3 *cm* и дебљине 4 *mm*. Фиброзни омотач очне јабучице је остао нетакнут. Након вађења страног тела, рана је испрана антибиотиком.

ДИСКУСИЈА

Необичност ове повреде је у начину повређивања, величини и облику предмета који је доспео у орбиту, природи повреде и начину хируршког уклањања предме-

та. Неуобичајен начин повређивања се огледа у томе да је алка требало да се откачи од ланца, да доспе до ока, и то тачно дуж доње ивице орбите, да пробије капак на том месту и да између пода орбите и очне јабучице продре у орбиту. Да би обли предмет пробио капак и доспео у врх орбите, страним телом (алка) је морало да има велику кинетичку енергију, односно, поред велике масе, морало је да има и велику брзину кретања. Страно тело је било усмерено према врху орбите због њеног пирамидалног облика [19].

Облик страног тела је био у виду запремене елипсоидне алке промера 1,6×2,3 *cm*, док је дебљина алке била 4 *mm*. Величина, облик и кинетичка енергија су

имали посебан значај при контузионом повређивању очне јабучице и авулзије очног нерва. После пробијања капка, на путу између пода орбите и очне јабучице, такав облик страног тела је довео до контузије очне јабучице, али не и до њеног пробијања. Као последица те снажне контузионе повреде дошло је до прскања сфинктера пупиле и трауматске мидријазе, хифеме и померања сочива ка напред. Одмах иза булбуса страног тела је снажно ударило у очни нерв и истргло га из очне јабучице, односно довело до авулзије нерва. Страно тело се задржало у врху орбите и даље се није померало из два разлога: прво, због своје величине, а друго, због губитка почетне кинетичке енергије. Поред авулзије очног нерва, страног тела је ударило и доњи прави мишић очне јабучице, што је за последицу имало немогућност покретања очне јабучице при погледу надоле. По повређивању очног нерва дошло је и до оштећења крвних судова који улазе и снабдевају очну јабучицу крвљу, што је за последицу имало хипотонију булбуса. Према мишљењу неких аутора [18], оваква клиничка слика оклузије показује да је повреда настала пре уласка главне артерије ретине у очни нерв, што се види код авулзије очног нерва.

После детаљног прегледа и утврђивања локализације страног тела у орбити, донета је одлука о његовом уклањању. Током испитивања постављало се питање да ли операцију треба извести заједно с оториноларингологом и неурохирургом. Тек када је СТ налаз показао тачно место страног тела у врху орбите, без оштећења зида орбите и продирања у околне синусе или кранијум, донета је одлука о томе да вађење страног тела треба да обави офталмолог. Одлучено је да се страног тело уклони кроз улазну рану, што се током операције показало исправним.

Болесник је надгледан 26 месеци. Око је без функције вида, али је покретљивост очне јабучице очувана у свим правцима, сем при погледу надоле. Очуваност анатомског интегритета булбуса је од великог естетског и психолошког значаја за овог младића.

Приказ овога случаја нас наводи на закључак да се повреда може десити на најбизарнији начин. Зато је веома важна превенција. За овакву повреду, са страним телом у орбити, од пресудног су значаја тачна локализација страног тела и одлука о начину његовог уклањања.

ЛИТЕРАТУРА

- Shingleton BJ, Hersh PS, Kenyon KR. Eye Trauma. Boston: Mosby Year Book; 1991.
- Kuhn F, Pieramici DJ. Ocular Trauma – Principles and Practice. New York, Stuttgart: Thieme; 2002.
- Jovanović M, Vuković D, Glišić S, Jakšić J. Povrede očiju pri radu sa motornim kosačicama. Acta Ophthalmologica. 2004; 30:60-3.
- Jovanović M, Glišić S, Vuković D. Problem dijagnostike i ekstrakcije stranog tela u orbiti praćenog bolovima. Srp Arh Celok Lek. 2002; 130(11-12):412-4.
- Lakits A, Prokesch R, Scholda C, Nowotny R, Kaider A, Bankier A. Helical and conventional CT in the imaging of metallic foreign bodies in the orbit. Acta Ophthalmol Scand. 2000; 78:79-83.
- Seidenwurm DJ, McDonnell GH, Raghavan N, Breslau J. Cost utility analysis of radiographic screening for an orbital foreign body before MR imaging. AJR Am Neuroradiol. 2000; 21:426-33.
- Fezza J, Wesley R. The importance of CT scans in planning the removal of orbital-frontal lobe foreign bodies. Ophthal Plast Reconstr Surg. 1999; 15:366-8.
- Rahman NU, Jamjoom A, Jamjoom ZA, Abu el-Asrar A. Orbitocranial injury caused by penetrating metallic foreign bodies: report of two cases. Int Ophthalmol. 1997; 21:13-7.
- Williamson MR, Espinosa MC, Boutin RD, Orrison WW, Hart BL, Kelsey CA. Metallic foreign bodies in the orbits of patients undergoing MR imaging: prevalence and value of radiography and CT before MR. AJR Am J Roentgenol. 1994; 162:981-3.
- Jovanović M, Radosavljević P, Vuković D, Glišić S. Dijagnostika i hirurško lečenje zaostalog stranog tela (drvo) u orbiti. Medicinska istraživanja. 2002; 1:55-61.
- Lee JS, Lee JE, Oum BS, Cha SH. Orbitocranial injury caused by wood. Korean J Ophthalmol. 1999; 13:128-32.
- Nasr AM, Haik BG, Fleming JC, Al-Hussain HM, Karcioğlu ZA. Penetrating orbital injury with organic foreign bodies. Ophthalmology. 1999; 106:523-32.
- Jarrah R, Cha ST, Shahinian HK. Retained foreign body in the orbit and cavernous sinus with delayed presentation of superior orbital fissure syndrome: case report. J Craniofac Surg. 2001; 12:82-6.
- Aleksandrakis G, Davis JL. Intracranial penetrating orbital injury. Ophthalmic Surg Lasers. 2000; 31:61-3.
- Samaha M, Manoukian JJ, Arthurs BP. Sino-orbital foreign body in a child. Int J Pediatr Otorhinolaryngol. 2000; 52:189-92.
- Michon J, Liu D. Intraorbital foreign bodies. Semin Ophthalmol. 1994; 9:193-9.
- Anavi Y, Calderon S. Metallic foreign body in the orbit. Ann Ophthalmol. 1994; 26:17-9.
- Mitrović M, Milosavljević M, Jaković N, Mitrović P. Traumatska avulzija optičkog živca. Acta Ophthalmologica. 2004; 30:64-8.
- Simonton JT, Arthurs BP. Penetrating injuries to the orbit. Adv Ophthalmic Plast Reconstr Surg. 1988; 7:217-27.

An Unusual Case of a Serious Blunt Injury of the Eye

Miloš Jovanović¹, Ivan Stefanović¹, Miloš Mirković²

¹Institute of Eye Diseases, Clinical Centre of Serbia, Belgrade, Serbia;

²Eye Department, Medical Centre, Kosovska Mitrovica

SUMMARY

Introduction Optic nerve avulsion is a serious injury of the eye. The objective of the paper was to present the peculiarity of the eye injury caused by a penetrating orbital wound with foreign body being retained in the orbit.

Case report A 15-year-old boy who sustained injury by chain link is presented. While he was turning the chain round in his hand, the last link broke off, piercing the lower lid, penetrated the left orbital cavity and remained behind the eyeball at the top of orbit. While passing towards the top of the orbit, the

foreign body caused a blunt injury of the eyeball and avulsion of the ocular nerve. The accurate localization of the foreign body was verified by X-ray and CT imaging. The foreign body was removed through the entry wound. The eye injury resulted in amaurosis.

Conclusion This injury was one of those that could have been prevented.

Keywords: orbital injury; intraorbital foreign body; optic nerve avulsion