

# Псеудопејсмејкер-синдром и атриовентрикуларни блок првог степена: приказ болесника

Иван Станковић, Биљана Путниковић, Милош Панић,  
Аља Влаховић-Стипац, Александар Н. Нешковић

Одељење кардиологије, Клиничко-болнички центар „Земун“, Београд, Србија

## КРАТАК САДРЖАЈ

**Увод** Пејсмејкер-синдром обухвата симптоме и знаке који се јављају код болесника с једнокоморским пејсмејкером (VVI) са електродом у врху десне коморе услед несинхронизоване контракције преткомора и комора. „Пејсмејкер-синдром без пејсмејкера“ или „псеудопејсмејкер-синдром“ се односи на појаву симптоматског изразитог атриовентрикуларног (АВ) блока првог степена (PQ интервал већи од 300 ms), када P-талас пада сувише близу претходног QRS комплекса и има исте хемодинамске последице као и вештачка стимулација срца пејсмејкером из врха десне коморе с ретроградним ВА провођењем.

**Приказ болесника** Приказана је болесница с поновним акутним инфарктом миокарда доњег зида и десне коморе лечена примарном перкутаном интервенцијом на десној коронарној артерији. Ток раног болничког лечења био је компликован потпуним АВ блоком, те је уграђен привремени пејсмејкер. Током повременог искључивања пејсмејкера забележен је синусни ритам с изразитим АВ блок првог степена (PQ интервал био је 480 ms) и поновним испољавањем симптома који су се јављали и пре уградње пејсмејкера. Настављено је с привременим пејсингом, да би након 24 часа дошло до спонтаног скраћивања PQ интервала (250-270 ms) и престанка симптома при искључивању пејсмејкера, те су електроде трајно уклоњене и болесница пуштена кући 11 дана од пријема.

**Закључак** Поремећаји провођења у виду АВ блокова различитог степена релативно су чести код акутног инфаркта миокарда, нарочито доњег зида. АВ блок првог степена се најчешће јавља без симптома и није га потребно посебно лечити, али уколико је праћен симптомима типичним за псеудопејсмејкер-синдром, уградња привременог пејсмејкера може омогућити хемодинамску стабилност до опоравка система провођења.

**Кључне речи:** псеудопејсмејкер-синдром; атриовентрикуларни блок; акутни инфаркт миокарда

## УВОД

Пејсмејкер-синдром је изузетно редак феномен који обухвата симптоме и знаке који се јављају код болесника са пејсмејкером услед несинхронизоване контракције преткомора и комора срца [1]. Изоловани изразити атриовентрикуларни (АВ) блок првог степена (PR интервал дужи од 300 ms) чини да P-талас пада сувише близу претходног QRS комплекса и има исте хемодинамске последице као и вештачка стимулација срца VVI модалитета стимулације, што подразумева да је срце стимулисано из врха десне коморе, али уз ретроградно ВА провођење. У тим случајевима говори се о пејсмејкер-синдрому без пејсмејкера или о псеудопејсмејкер-синдрому [2]. Изоловани асимптоматски АВ блок првог степена са благо продуженим PR интервалом и уским QRS комплексом обично нема већи клинички значај и не захтева специфичну терапију. Међутим, АВ асинхронија изазвана изразито дугим PR интервалом може бити значајна и захтевати бивентрикуларну стимулацију пејсмејкером, нарочито код болесника са систолном и дијастолном дисфункцијом леве коморе.

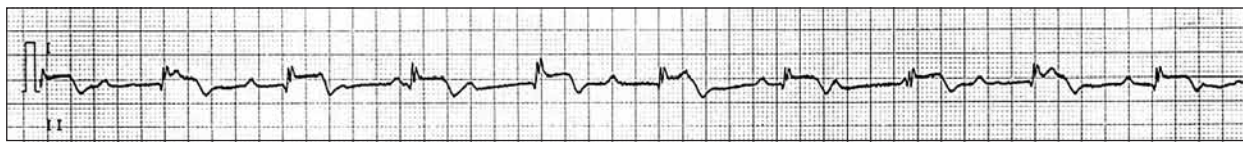
## ПРИКАЗ БОЛЕСНИКА

Болесница стара 58 година примљена је на Одељење кардиологије Клиничко-болничког центра „Земун“ у Београду због акутног инфаркта миокарда (АИМ) доњег зида и десне коморе срца (СТАИМ). Годину дана раније болесница је прележала антеросептални ИМ, након чега је урађена коронарографија, којом је утврђена оклудирана предња десцендентна коронарна артерија, док је стеноза десне коронарне артерије (постеролатералне гране) лечена балондилатацијом уз имплантацију тзв. *bare-metal* стента. Након пријема у нашу установу урађена је хитна коронарографија на основу које је дијагностикована касна тромбоза на месту раније уграђеног стента. Примењена је балондилатација наведене лезије и започета трострука антиагрегациона терапија (ацетилсалицилна киселина, клопидогрел, тирофибан).

Неколико часова након интервенције болесница је постала дезоријентисана, а јавили су се и знаци акутног попуштања срца. Истовремено је на ЕКГ снимку забележен потпуни АВ блок са фреквенцијом ритма измицања од 55-60 откуцаја у минути, због

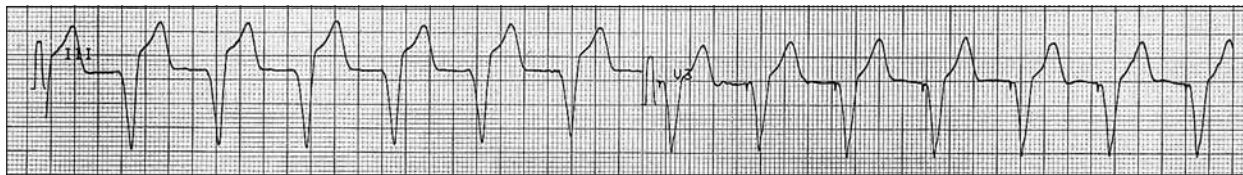## Correspondence to:

Ivan STANKOVIĆ  
KBC „Zemun“  
Vukova 9, 11080 Zemun  
Srbija  
future.ivan@gmail.com



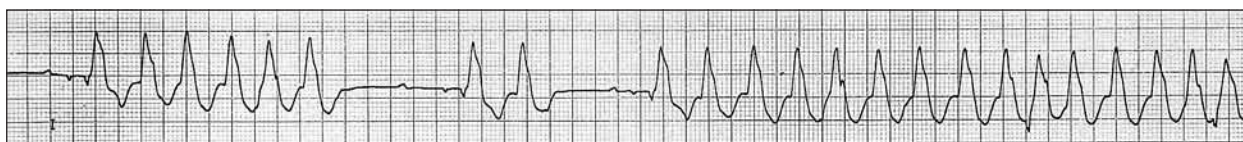**Слика 1.** ЕКГ снимљен неколико часова после перкутане коронарне интервенције (одвод II): АВ блок трећег степена у акутном инфаркту миокарда

**Figure 1.** ECG recorded a few hours after percutaneous coronary intervention (lead II): third-degree AV block in acute myocardial infarction



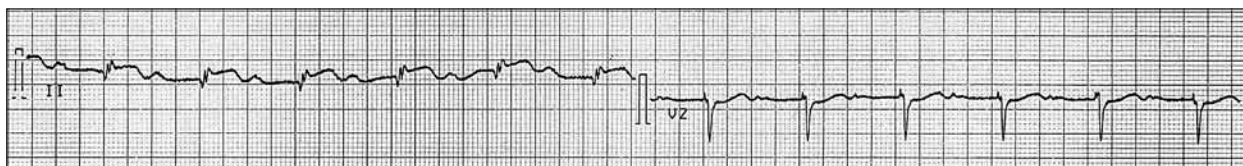**Слика 2.** ЕКГ снимљен након уградње привременог пејсмејкера (одводи III и V3): снимак упућује на нормално каптирање (сваком QPC комплексу претходи врхунац активности пејсмејкера; одвод V3)

**Figure 2.** ECG after temporary pacemaker implantation (leads III and V3): the tracing confirms proper capture (each QRS complex is preceded by a pacemaker stimulus; lead V3)



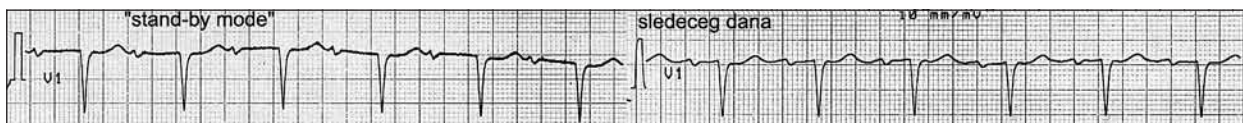
**Слика 3.** ЕКГ снимљен неколико часова након уградње привременог пејсмејкера: вентрикуларна тахикардија (QRS конфигурисан по типу блока леве гране; одвод I)

**Figure 3.** ECG a few hours after temporary pacemaker implantation: ventricular tachycardia (a left bundle branch block morphology of QRS complex; lead I)



**Слика 4.** ЕКГ снимљен приликом привременог искључивања пејсмејкера (*standby mode*): изразити АВ блок првог степена (PQ интервал 360-400 ms; одводи II и V2)

**Figure 4.** ECG during the standby mode of temporary pacemaker: marked first-degree AV blok (PQ interval 360-400 ms, leads II and V2)



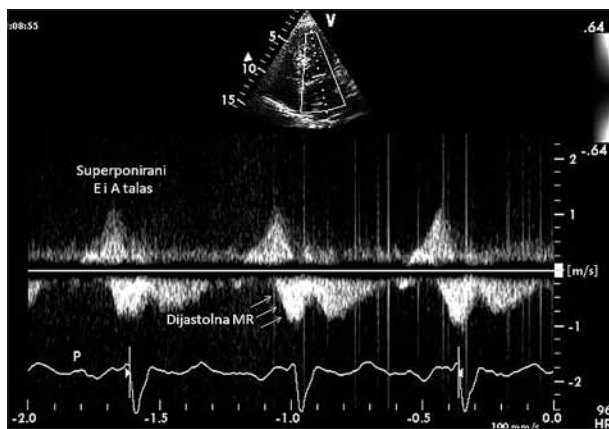
**Слика 5.** Упоредни приказ ЕКГ након првог (лево) и поновног (десно) искључивања привременог пејсмејкера (24 часа од првог покушаја): АВ блок првог степена с постепеним скраћивањем PQ интервала

**Figure 5.** Temporary pacemaker left on standby mode – during the first attempt (on the left) and 24 hours later (on the right): first-degree AV block with gradual PQ interval shortening

чега је постављен једнокоморски привремени пејсмејкер (Слике 1 и 2), док је исправна позиција електроде пејсмејкера рутински проверена рендгенским снимком срца и плућа након интервенције. После уградње пејсмејкера опште стање болеснице се побољшало, али је током истог дана регистровано неколико појава одрживе вентрикуларне тахикардије које су прекидане синхроним DC шокovima (Слика 3). Два дана након уградње пејсмејкера потпуни АВ блок је нестало, али су приликом привременог искључивања пејсмејкера (тзв. *standby mode*) забележени „топовски” удар на југуларном венском пулсу и поновни поремећај свести (конфузија, дезоријентација) уз инсуфицијенцију срца до нивоа Килипове класе (*Killip*) II, као и пре постављања пејсмејкера. При том је на ЕКГ снимку регистрован синусни ритам с изразитим блоком првог степена (PQ интервал 360-400 ms; Слика 4). Због тога се наставило с континуираним привременим пејсингом.

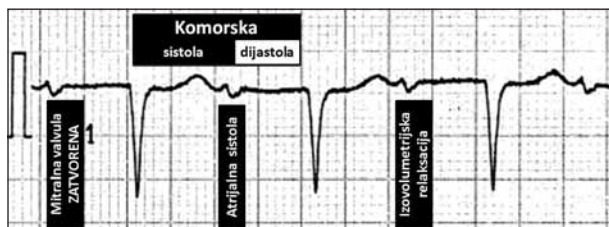
Током следећег дана дошло је до спонтаног скраћивања PQ интервала (250-270 ms; Слика 5), а с обзиром на то да је болесница била без тегоба приликом искључивања пејсинга, одлучено је да се електроде привременог пејсмејкера уклоне. Болесница је отпуштена из болнице ритмички и хемодинамски стабилна 11 дана након пријема. Ехокардиографским прегледом пре отпуста утврђена је значајно смањена општа систолна функција (ејекциона фракција око 30%) услед опсежне асинергије предњег и инфериорног зида леве коморе, као и дијастолна и блага систолна митрална регургитација (Слика 6).

Болесница је током тромесечног надгледања била без значајних тегоба. На контролном ЕКГ снимку, снимљеном три месеца након болничког лечења, утврђена је гранична вредност PQ интервала (200 ms), а ехокардиографски преглед је показао да нема дијастолне митралне регургитације.



**Слика 6.** Ехокардиографска слика континуираног доплера: трансмитрални проток при АВ блоку првог степена ( $PQ$  интервал око  $270\text{ ms}$ ).  $E$  и  $A$  таласи су суперпонирани, док је стрелицама обележена дијастолна митрална регургитација која се јавља пре благе систолне регургитације.

**Slika 6.** Continuous-wave Doppler echocardiographic recording of transmitral blood flow velocity in the presence of the first-degree AV block ( $PR$  interval of about  $270\text{ ms}$ ).  $E$  and  $A$  waves are superimposed, while the arrows are pointed at diastolic mitral regurgitation that occurs prior to the onset of mild systolic mitral regurgitation.



**Слика 7.** Упоредни приказ ЕКГ и фаза срчаног циклуса приказане болеснице током болничког лечења, с изразито продуженим  $PQ$  интервалом ( $360\text{ ms}$ )

**Figure 7.** Schematic comparison of ECG and heart cycle sequences during the marked prolongation of  $PQ$  interval ( $360\text{ ms}$ )

## ДИСКУСИЈА

Псеудопејсмејкер-синдром се најчешће јавља након аблације брзог пута приликом лечења суправентрикуларних тахикардија с поновним уласком (енгл. *reentry tachycardia*), где је продужени  $PR$  интервал последица провођења преко преосталог спорог пута. Код приказане болеснице псеудопејсмејкер-синдром је био део спектра брадиаритмија које су компликовале АИМ доњег зида. С друге стране, инфаркт миокарда био је последица касне тромбозе тзв. *bare-metal* стента, што је редак догађај с инциденцијом од  $0,8\%$  [3].

Синусна брадикардија и АВ блокови различитог степена могу се јавити у првим сатима или данима након АИМ доњег зида. Брадиаритмије које настану у прва два часа последица су повећаног вагалног тонууса, реагују на примену атропина и обично се повлаче након  $24$  часа. Брадикардија и АВ блок који се јављају у каснијем току инфаркта последица су локалног едема и

акумулације аденозина, слабије реагују на атропин, а могу реаговати и на примену аминофилина [4]. Иако уградња привременог пејсмејкера може бити неопходна, АВ блокови у АИМ спонтано пролазе, и то најчешће постепено: потпуни АВ блок најчешће регредира у блок другог степена, који даље прелази у блок првог степена пре него што наступи нормално провођење.

У здравом срцу с нормалним АВ провођењем атријална контракција долази непосредно пре систоле комора, чиме доприноси пуњењу комора са додатних  $15\text{--}20\%$ . Код продуженог  $PR$  интервала, у зависности од његовог трајања, атријална контракција се може јавити за време систоле или дијастоле комора. Код изразито продуженог  $PR$  интервала, као што је било код приказане болеснице током привременог искључивања пејсмејкера, атријална контракција се јавља за време систоле комора, када су АВ валвуле затворене ( $P$ -талас „пада” на  $T$ -талас претходног циклуса; Слика 7), што се може уочити као „топовски” удар на југуларном венском пулсу.

Када је  $PR$  интервал мање продужен, као што је било код приказане болеснице на отпусту из болнице, атријална контракција се јавља у време ране дијастоле комора, током фазе брзог пуњења. Услед превремене контракције долази до смањења притиска у левој преткомори, док митрална валвула остаје отворена због кашњења контракције леве коморе. Током фазе спорог пуњења енддијастолни притисак леве коморе се повећава и премашује притисак у левој преткомори, стварајући дијастолну митралну регургитацију. Она нема већи хемодинамски значај, осим код тешке систолне дисфункције леве коморе (као у АИМ), где доприноси смањењу минутног волумена.

У оба случаја хемодинамске последице АВ асинхроније огледају се у повећању капиларног притиска у плућима и смањењу минутног волумена, што се може антагонизовати уградњом пејсмејкера. Према важећим препорукама [5], за постављање трајног пејсмејкера код болесника с изразитим АВ блоком првог степена и пејсмејкер-синдромом важи ниво препоруке  $IIa$  (ниво доказа  $B$ ). С обзиром на пролазну природу поремећаја који су уочени код приказане болеснице, уградња привременог пејсмејкера била је довољна да одржи хемодинамску стабилност до опоравка система провођења.

## НАПОМЕНА

Аутори потврђују да овим радом нису ни у каквом сукобу интереса.

Писани пристанак болесника прибављен је пре слања рукописа рада на разматрање.

## ЛИТЕРАТУРА

1. Schiiller H, Brandt J. The pacemaker syndrome: old and new causes. *Clin Cardiol.* 1991; 14:336-40.
2. Chirife R, Ortega DE, Salazar AL. "Pacemaker syndrome" without a pacemaker. Deleterious effects of first-degree AV block [abstract]. *RBM.* 1990; 12:22.
3. Wang F, Stouffer GA, Waxman S, Uretsky BF. Late coronary stent thrombosis: Early vs. late stent thrombosis in the stent era. *Catheter Cardiovasc Interv.* 2002; 55:142-7.
4. Zimetbaum PJ, Josephson ME. Use of the electrocardiogram in acute myocardial infarction. *N Engl J Med.* 2003; 348:933-40.
5. Epstein EA, DiMarco JP, Ellenbogen KA, Estes NAM, Freedman RA, Gettes LS, et al. ACC/AHA/HRS 2008 Guidelines for Device-Based Therapy of Cardiac Rhythm Abnormalities: A Report of the American College of Cardiology/American Heart Association Task Force on Practice Guidelines (Writing Committee to Revise the ACC/AHA/NASPE 2002 Guideline Update for Implantation of Cardiac Pacemakers and Antiarrhythmia Devices): Developed in Collaboration with the American Association for Thoracic Surgery and Society of Thoracic Surgeons. *Circulation.* 2008;117:e350-e408.

## Pseudopacemaker Syndrome and Marked First-Degree Atrioventricular Block: Case Report

Ivan Stanković, Biljana Putniković, Miloš Panić, Alja Vlahović-Stipac, Aleksandar N. Nešković

Department of Cardiology, Clinical Hospital Centre "Zemun", Belgrade, Serbia

### SUMMARY

**Introduction** Pacemaker syndrome consists of the symptoms and signs present in the single chamber (VVI) pacemaker patient with electrode placed in the right ventricular apex. It is caused by inadequate timing of atrial and ventricular contractions. Pacemaker syndrome without a pacemaker (or pseudopacemaker syndrome) refers to occurrence of symptoms in the presence of marked first-degree atrioventricular (AV) block, when P wave is too close to the preceding QRS complex producing the same haemodynamic disturbance as artificial pacemaker cardiac stimulation with retrograde VA conduction.

**Case Outline** We present the patient with acute inferior myocardial infarction due to late bare metal stent thrombosis, treated with primary percutaneous coronary intervention. Hospital course was complicated by complete heart block which was treated with temporary pacing. During the stand-by mode of temporary pacing, sinus rhythm with marked

first-degree AV block (PQ interval 480 ms) was observed while the patients re-experienced the symptoms that were present prior to pacemaker implantation. Temporary pacing was continued for the next 24 hours when spontaneous shortening of PQ interval (250-270 ms) was noticed; since the patient was asymptomatic during the stand-by mode, the pacemaker electrodes were removed and the patient discharged 11 days after admission.

**Conclusion** Conduction disturbances, such as the varying degrees of AV blocks, are relatively common in acute inferior myocardial infarction. The first degree AV block is usually asymptomatic and does not require treatment, unless when it is associated with pseudopacemaker syndrome. In that case, temporary pacing provides haemodynamic stability until conduction system recovers.

**Keywords:** pseudopacemaker syndrome; atrioventricular block; acute myocardial infarction

Примљен • Received: 06/07/2009

Прихваћен • Accepted: 04/08/2009