# Клиничке одлике и ток болести код деце с хемофагоцитном лимфохистиоцитозом лечене у Универзитетској дечјој клиници у Београду

Лидија Кривокапић-Докмановић[1,2], Нада Крстовски[1,2], Срђа Јанковић[2], Јелена Лазић[2], Недељко Радловић[1,2], Драгана Јанић[1,2]

[1]Медицински факултет, Универзитет у Београду, Београд, Србија;
[2]Универзитетска дечја клиника, Београд, Србија

**КРАТАК САДРЖАЈ**

**Увод** Хемофагоцитна лимфохистиоцитоза (ХЛХ) је патолошко стање које одликују дуготрајно повишена телесна температура, спленомегалија и бицитопенија или панцитопенија. Такође се јављају лимфаденопатија, жутица и неуролошки симптоми. У основи лежи хроничан запаљењски процес настао услед различитих облика урођене или стечене имунодефицијенције са смањеном функцијом цитотоксичних лимфоцита, што доводи до претеране активације макрофага.

**Циљ рада** Циљ рада био је да се опишу и анализирају клиничка обележја болесника лечених од ХЛХ од августа 2000. до августа 2010. године у Универзитетској дечјој клиници у Београду.

**Методе рада** Ретроспективно је анализирана медицинска документација деце оболеле од ХЛХ.

**Резултати** Дијагноза ХЛХ постављена је код пет дечака и осам девојчица (13 болесника) узраста од месец дана до 14 година. Код шесторо деце ХЛХ је била секундарна: по два детета боловала су од висцералне лајшманијазе и системског јувенилног реуматоидног артритиса, а по једно дете од инфекције Епстин–Бар вирусом и хистиоцитозе Лангерхансових ћелија. Од осталих седморо болесника гени за перфорин и синтаксин 11 испитивани су код два детета, док мутације нису нађене. Код све деце дијагностиковани су грозница, спленомегалија, цитопенија, хиперферитинемија и хипертриглицеридемија, али је код само шест болесника забележена хемофагоцитоза. Шесторо деце је излечено (четворо са секундарном и двоје са примарном ХЛХ). Код двоје деце лечење још траје, док је петоро болесника подлегло обољењу (троје пре почетка примене терапије, а двоје услед компликација болести). Код четворо од шесторо излечене деце ХЛХ се јавила у првој години по рођењу. Од троје деце подвргнуте трансплантацији матичних ћелија хематопоезе излечо је двоје.

**Закључак** Резултати наглашавају значај благовременог постављања дијагнозе и отпочињања лечења оболелих од ХЛХ, истичући значај активног истраживања могућности ХЛХ код све деце са грозницом, спленомегалијом и/или цитопенијама, без обзира на то да ли постоји хемофагоцитоза или не.

**Кључне речи:** хемофагоцитна лимфохистиоцитоза; деца; лечење

## УВОД

Хемофагоцитна лимфохистиоцитоза (ХЛХ) је патолошко стање које се одликује запаљењским процесом који се јавља на подлози различитих облика урођене или стечене имунодефицијенције [1]. Главни симптоми су дуготрајно повишена телесна температура, спленомегалија и бицитопенија или панцитопенија. Такође се јављају лимфаденопатија, жутица и неуролошки симптоми (парезе кранијалних нерава, епилептични напади). Хемофагоцитоза означава патолошку активност макрофага који прождиру еритроците, леукоците, тромбоците и њихове прекурсоре (Слика 1). Типични лабораторијски налази код ХЛХ укључују високе нивое триглицерида, феритина, трансаминаза, билирубина и лактат-дехидрогеназе у плазми и низак ниво фибриногена [2]. У цереброспиналној течности се код више од половине болесника налазе повећан број ћелија и садржај протеина. Имунолошки налази специфични за ХЛХ су смањена функција (некад уз смањен број) цитотоксичних Т-лимфоцита и ћелија „природних убица" (енгл. *natural killer cells – NK* ћелије) и висока концентрација солубилног α-ланца рецептора за интерлеукин 2 (*IL-2*) у плазми [3]. Ревидирани дијагностички критеријуми за постављање дијагнозе ХЛХ [4] дати су у табели 1. Иако је за постављање дијагнозе ХЛХ потребно да је задовољено пет од осам дијагностичких критеријума, треба нагласити да се неки од њих, уколико на почетку нису испуњени, могу испољити и касније током болести. Такође, постојање неког од типичних генских поремећаја дозвољава постављање дијагнозе фамилијарне ХЛХ чак и ако није испуњен минимум од пет дијагностичких критеријума.

Различита патолошка стања која леже у основи ове болести допуштају поделу на две групе: урођену (примарну) ХЛХ и стечену (секундарну) ХЛХ (Табела 2). Примарна ХЛХ може да буде фамилијарна (ФХЛХ), засебан ентитет који су први описали Фаркухар (*Farquhar*) и Клеро (*Claireaux*) [5], или

**Correspondence to:**
Dragana JANIĆ
Univerzitetska dečja klinika
Tiršova 10, 11000 Beograd
Srbija
**dragana.janic@mfub.bg.ac.rs**

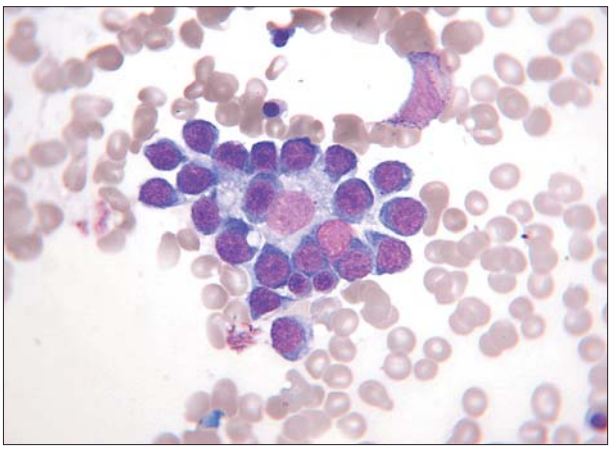

**Слика 1.** Макрофаг који врши хемофагоцитозу на размазу коштане сржи (бојење по Лајшману, ×100)
**Figure 1.** A macrophage exhibiting haemophagocytosis in a bone marrow smear (Leischman, x100)

– што се јавља ређе – у склопу неких обољења из групе урођених имунодефицијенција, као што су Чедијак–Хигашијев (*Chédiak–Higashi*) синдром, Гришелијев (*Griscelli*) синдром и лимфопролиферативни синдром везан за *X*-хромозом. Инциденција ФХЛХ је око један оболели на 50.000 живорођене деце, при чему се обољење код 70% ове деце испољава у првој години по рођењу [1]. Породична анамнеза је најчешће негативна јер се болест наслеђује рецесивно. Инфекција може да иницира клиничку слику ФХЛХ. Код нелечене деце смртни исход наступа током два месеца од постављања дијагнозе. Секундарна ХЛХ може да се јави било када у животу у склопу различитих обољења, као што су инфекције, лимфопролиферативне болести и аутоимунске болести [6]. Најчешћи инфективни окидачи развоја ХЛХ су Епстин–Бар (*Epstein–Barr*) вирус (ЕБВ), цитомегаловирус и *Leischmania* [7]. Синдром актива-

**Табела 1.** Дијагностички критеријуми за хемофагоцитну лимфохистиоцитозу (ХЛХ)
**Table 1.** Diagnostic criteria for haemophagocytic lymphohistiocytosis (HLH)

| Фамилијарна ХЛХ – познати генски поремећај<br>Familial HLH – known genetic defect | | |
|---|---|---|
| Клинички и лабораторијски критеријуми (потребно 5 од 8)<br>Clinical and laboratory criteria (required 5/8) | Повишена телесна температура<br>Fever | |
| | Спленомегалија<br>Splenomegaly | |
| | Цитопенија (најмање две ћелијске лозе)<br>Cytopoenia (at least two lineages) | Хемоглобин <90 *g/l*<br>Haemoglobin <90 g/L |
| | | Тромбоцити <100×10$^9$/*l*<br>Thrombocytes <100×10$^9$/L |
| | | Неутрофили <1×10$^9$/*l*<br>Neutrophils <1×10$^9$/L |
| | Хипертриглицеридемија и/или хипофибриногенемија<br>Hypertriglyceridaemia and/or hypofibrinogenaemia | Триглицериди на празан стомак >3 *mmol/l*<br>Fasting triglycerids >3 mmol/L |
| | | Фибриноген <1,5 *g/l*<br>Fibrinogen <1.5 g/L |
| | Феритин >500 *μg/l*<br>Ferritin >500 μg/L | |
| | *sIL-2R* >2400 *U/ml*<br>sIL-2R >2400 U/mL | |
| | Смањена или изостала активност *NK*-ћелија<br>Reduced or absent NK cell activity | |
| | Хемофагоцитоза у коштаној сржи, лимфним чворовима или цереброспиналној течности<br>Haemophagocytosis in bone marrow, lymph nodes or cerebrospinal fluid | |

Дијагнозу подржавају још симптоми ЦНС уз умерену плеоцитозу, односно повишен садржај протеина у цереброспиналној течности, повишене трансаминазе, билирубин, ЛДХ.

Diagnosis is also suppoted by CNS symptoms with moderate pleocytosis and/or increased protein content of cerebrospinal fluid, elevated transaminases, bilirubin, LDH.

**Табела 2.** Класификација хемофагоцитне лимфохистиоцитозе (ХЛХ)
**Table 2.** Classification of haemophagocytic lymphohistiocytosis (HLH)

| | | |
|---|---|---|
| Примарна (генска) ХЛХ<br>Primary (genetic) HLH | Фамилијарна ХЛХ (Фаркухарова болест)<br>Familial HLH (Farquhar disease) | Познати генски поремећаји (перфорин, *MUNC 13-4*, синтаксин 11)<br>Known genetic defects (perforin, MUNC 13-4, syntaxin 11) |
| | | Непозната генска оштећења<br>Unknown genetic defects |
| | Синдроми имунодефицијенције<br>Immunodeficiency syndromes | Чедијак–Хигашијев синдром<br>Chédiak–Higashi syndrome |
| | | Гришелијев синдром<br>Griscelli syndrome |
| | | Лимфопролиферативни синдром везан за *X*-хромозом<br>X-linked lymphoproliferative syndrome |
| Стечена ХЛХ<br>Acquired HLH | Егзогени агенси (микроорганизми, токсини)<br>Exogenous agents (microorganisms, toxins) | Хемофагоцитни синдром удружен с инфекцијом (*IAHS*)<br>Infection-associated haemophagocytic syndrome (IAHS) |
| | Ендогени продукти (оштећење ткива, производи метаболизма)<br>Endogenous products (tissue damage, metabolic products) | |
| | Реуматска обољења<br>Rheumatic diseases | Синдром активације макрофага (*MAS*)<br>Macrophage activation syndrome (MAS) |
| | Малигна обољења<br>Malignant diseases | |

doi: 10.2298/SARH1204191K

ције макрофага (енгл. *macrophage-activation syndrome – MAS*) јесте феномен сродан ХЛХ који се јавља у оквиру системских запаљењских болести. Вирусна инфекција може да буде окидач за *MAS* (као и код секундарне ХЛХ), али су случајеви *MAS* документовани и након примене нестероидних антиинфламаторних лекова, метотрексата и соли злата [8].

Клиничка слика ХЛХ превасходно је узрокована хроничним запаљењским процесом који је резултат прекомерног лучења проинфламаторних цитокина, као што су интерферон гама (*IFN-γ*), фактор некрозе тумора (*TNF*), *IL-1* и *IL-6*; такође је појачано лучење *IL-10* и фактора стимулације колонија макрофага. Цитокине излучују активирани Т-лимфоцити и макрофаги, који инфилтрирају многа ткива и органе, што доводи до некрозе ткива и поремећаја функције система органа. Ови цитокини су углавном одговорни за клиничку слику и лабораторијске налазе: *IL-1* и *IL-6* изазивају повишену телесну температуру и друге знаке запаљења; високи нивои *TNF* и *IFN-γ* ометају хематопоезу, што изазива панцитопенију; *TNF* инхибира липопротеинску липазу, доводећи до хипертриглицеридемије; активирани макрофаги луче феритин и активатор плазминогена, који изазива фибринолизу и хипофибриногенемију; велике количине α-ланца солубилног рецептора за *IL-2* потичу од активираних лимфоцита [3].

Кључни чинилац у патогенези ХЛХ је оштећење функције цитотоксичних Т-лимфоцита и *NK*-ћелија [9]. Овај закључак проистиче из података добијених истраживањима на мишјем моделу [10] и упознавања функција гена у којима постоје мутације код урођене ХЛХ (Табела 3). Наиме, код ФХЛХ су досад утврђена оштећења гена за перфорин, који је један од главних ефекторских протеина ћелијске цитотоксичности, а налази се у секреторним гранулама цитотоксичних Т-лимфоцита и *NK*-ћелија и има улогу да уведе циљну ћелију у апоптозу, *Munc13-4*, молекул значајан за егзоцитозу цитолитичких гранула, и *t-SNARE* синтаксин 11, који има још нејасно дефинисану улогу у преносу везикула. Код Гриселијевог синдрома мутација гена *RAB27A* онемогућава стапање секреторних гранула са цитоплазматском мембраном активираних Т-ћелија. Чедијак–Хигашијев синдром се одликује мутацијом гена *LYST*, за чији се производ зна да је неопходан у завршној фази лучења гранула. Код *XLP* мутација гена *SH2D1A* отежава трансдукцију сигнала преко сигналног лимфоцитног активационог молекула (*SLAM*), који је неопходан за активацију цитолитичких Т-лимфоцита и *NK*-ћелија. Мање је јасна патогенеза оштећења у ћелијској цитотоксичности код секундарне ХЛХ. Уочено је, међутим, да неки вируси, делујући преко специфичних протеина, могу да ометају неке од функција цитотоксичних лимфоцита [11]. Такође се зна да висок ниво неких цитокина може да доведе до сличних последица на нивоу функције *NK*-ћелија [12]. Оно што је заједничко у патогенези свих облика ХЛХ јесте хронична стимулација запаљењског одговора услед неспособности цитотоксичних Т-лимфоцита и *NK*-ћелија да елиминишу патогени агенс. Услед тога долази до хроничног стварања проинфламаторних и других цитокина и хроничне активације макрофага, што води испољавању описаних симптома и знакова болести.

Специфична патофизиологија ХЛХ основ је за специфичну терапију. Уколико се лечење не примени, болесници најчешће умиру од бактеријских или гљивичних инфекција које настају у оквиру неутропеније, компликација у централном нервном систему (ЦНС) или мултисистемске органске дисфункције. Неки облици ХЛХ изазване инфекцијом могу и спонтано да се повуку. Медикаментна терапија доводи до ремисије обољења, али је трансплантација матичних ћелија хематопоезе (ТМЋХ) једина терапијска метода која доводи до излечења оболелих од примарног, тешког перзистентног и реактивираног облика болести. Медикаментна терапија обухвата проапоптотску хемиотерапију и имуносупресивну терапију усмерену на хиперактивиране Т-лимфоците и хистиоците. Хроничан интензиван запаљењски одговор код ХЛХ може се ублажити применом кортикостероида, који изазивају апоптозу лимфоцита, смањују лучење цитокина и спречавају диференцијацију дендритичних ћелија. Предност се даје дексаметазону, будући да пролази кроз крвноможданy баријеру. Циклоспорин А супримира активацију Т-лимфоцита и функцију макрофага, те може да буде од користи у одржавању ремисије код урођене ХЛХ [13]. Етопозид је такође ефикасан у терапији ХЛХ, а претпоставља се да механи-

**Табела 3.** Генска оштећења код хемофагоцитне лимфохистиоцитозе
**Table 3.** Genetic defects in haemophagocytic lymphohistiocytosis

| Обољење<br>Disease | Хромозомски локус<br>Chromosome locus | Ген<br>Gene | Функција гена<br>Gene function |
|---|---|---|---|
| *FHLH-1* | *9q21.3-22* | Непознат<br>Unknown | Непозната<br>Unknown |
| *FHLH-2* | *10q21-22* | *PRF1* | Индукција апоптозе<br>Apoptosis induction |
| *FHLH-3* | *17q25* | *UNC13D* | „Прајминг" везикула<br>Priming of vesicles |
| *FHLH-4* | *6q24* | *STX11* | Везикуларни транспорт; *t-SNARE*<br>Vesicular transport; t-SNARE |
| *GS-2* | *15q21* | *RAB27A* | Везикуларни транспорт; ГТФаза<br>Vesicular transport; GTPase |
| *CHS-1* | *1q42.1-q42.2* | *LYST* | Везикуларни транспорт<br>Vesicular transport |
| *XLP* | *Xq25* | *SH2D1A* | Трансдукција сигнала и активација лимфоцита<br>Signal transduction and lymphocyte activation |

зам деловања овога лека укључује елиминацију активираних антиген-презентујућих ћелија, које хронично стимулишу неделотворан одговор цитотоксичних Т-лимфоцита и стварање цитокина. Антитимоцитни глобулин се с успехом примењује у неким протоколима [14] у комбинацији са циклоспорином А и кортикостероидима, док интравенски имуноглобулини, који су ефикасни код лечења одраслих болесника са ХЛХ изазваном вирусима, нису тако ефикасни у лечењу деце [15]. Протокол ХЛХ-2004 је савремени режим лечења заснован на примени етопозида, дексаметазона и циклоспорина А уз додатну интратекалну терапију метотрексатом и кортикостероидима за оболелу децу код које је захваћен ЦНС.

## ЦИЉ РАДА

Циљ рада био је да се опишу и анализирају клиничке одлике болесника лечених од ХЛХ у Универзитетској дечјој клиници у Београду између августа 2000. и августа 2010. године.

## МЕТОДЕ РАДА

Подаци о клиничким и лабораторијским параметрима који су обухваћени дијагностичким критеријумима ХЛХ-94 преузети су из медицинске документације болесника и ретроспективно анализирани.

## РЕЗУЛТАТИ

Током посматраног десетогодишњег периода испитано је укупно 13 деце са ХЛХ (пет дечака и осам девојчица). Болесници су били узраста од месец дана до 14 година. Код троје деце дијагностикована је и удружена инфекција, код двоје висцерална лајшманијаза (ВЛ), а код једног болесника инфекција ЕБВ. Код два детета је као основно обољење утврђен системски облик јувенилног реуматоидног артритиса (С-ЈРА). Једна девојчица је примарно боловала од хистиоцитозе Лангерхансових ћелија (*LCH*). Молекуларногенетичка испитивања примарне ХЛХ (мутације гена за перфорин и синтаксин 11) обављена су код два од седам болесника са вероватном примарном ХЛХ, при чему није нађена испитивана мутација. Сва деца имала су дуготрајну телесну температуру, спленомегалију, цитопеније, хипертриглицеридемију, односно хипофибриногенемију и хиперферитинемију, али је само код шесторо установљена хемофагоцитоза у коштаној сржи. Код четири болесника од десеторо деце код које је испитивана цереброспинална течност утврђене су лимфоцитоза и протеинорахија. Функција *NK*-ћелија испитана је код једног болесника и била је снижена, док је концентрација солубилног рецептора за *IL-2* у плазми испитивана у лабораторији Универзитетске дечје клинике код осморо болесника, и код свих је била повишена (Табела 4).

Излечено је шесторо деце: дете са ВЛ само терапијом за лајшманијазу, троје деце са секундарном ХЛХ (једно са *LCH*, једно са инфекцијом ЕБВ и једно са С-ЈРА) стандардном медикаментном терапијом према модификованом протоколу ХЛХ-2004 (без етопозида) и двоје деце код које је након увођења у ремисију стандардном медикаментном терапијом за ХЛХ извршена ТМЋХ од несродног даваоца. Лечење два болесника још траје, док је петоро деце умрло. Три детета су умрла пре започињања терапије: једно је преминуло због касно препознате ВЛ, друго услед крварења у ЦНС изазваног тромбоцитопенијом, а треће (са С-ЈРА) од дисеминоване интраваскуларне коагулације. Једно дете је умрло током лечења од ХЛХ услед гљивичне инфекције плућа, а једно од компликација након ТМЋХ. Од троје деце подвргнуте ТМЋХ излечено је двоје. Код шесторо болесника, укључујући и четворо излечених, ХЛХ се испољила у првој години по рођењу. Од петоро деце чија се болест окончала смртним исходом, троје је умрло непосредно по постављању дијагнозе, пре него што се терапија могла и применити (Табела 4).

## ДИСКУСИЈА

Премда се хемофагоцитоза налази у називу обољења ХЛХ, овај феномен у пунктату коштане сржи веома често изостаје, нарочито на почетку болести, те је налаз хемофагоцитозе код највише половине болесника нашег истраживања у сагласности с подацима из литературе [1]. Учесталост појаве хемофагоцитозе код болесника са сепсом (0,8-4%) вероватно је већа од стварне инциденције ХЛХ [16]. С друге стране, подаци добијени обдукцијом указују на могућност да права вредност инциденције ХЛХ знатно надмашује број дијагностикованих случајева [17].

Дуготрајна телесна температура, спленомегалија, цитопенија, хипертриглицеридемија, хипофибриногенемија и хиперферитинемија дијагностиковане су код свих болесника обухваћених нашом студијом. Премда већина ових симптома може да се јави и у склопу уобичајеног одговора организма на инфекцију, њихов појачан интензитет, односно продужено трајање (напредовање органомегалије и цитопенија, уз типичне налазе биохемијских параметара) требало би да код лекара побуде сумњу да је реч о неадекватној запаљењској реакцији која одликује ХЛХ. У диференцијалној дијагнози ХЛХ увек је важно искључити акутну леукемију, мијелодиспластични синдром, *LCH* и урођене метаболичке синдроме нагомилавања супстанци у јетри, али је потребно водити рачуна и о томе да ова стања могу да буду основа на којој се јавља секундарна ХЛХ. Овакав случај забележен је код једне болеснице са секундарном ХЛХ на терену *LCH*, што је раније описано код једног болесника с Тајланда [18]. Учесталост захваћености ЦНС патолошким процесом код болесника нашег истраживања такође је у сагласности с подацима из литературе [1] и има велики значај зато што ХЛХ некада може да се прикаже изолованом неу-

doi: 10.2298/SARH1204191K

**Табела 4.** Клиничке одлике и ток болести код деце са хемофагоцитном лимфохистиоцитозом (ХЛХ)
**Table 4.** Clinical characteristics and disease course in haemophagocytic lymphohistiocytosis (HLH) patients

| Болесник<br>Patient | Пол<br>Sex | Узраст (године)<br>Age (years) | Основно обољење<br>Underlying condition | Грозница<br>Fever | Спленомегалија<br>Splenomegaly | Бицитопенија/панцитопенија<br>Bicytopoenia/pancytopoenia | Хипертриглицеридемија и/или хипофибриногенемија<br>Hypertriglyceridaemia and/or hyperferritinaemia | Феритин >500 *μg/ml*<br>Ferritin >500 μg/ml | *sCD25>2400 U/ml* | Снижење функције *NK*-ћелија<br>Reduced NK cell function | Хемофагоцитоза<br>Haemophagocytosos | Налаз ЦНС<br>CNS findings | Лечење<br>Treatment | Исход<br>Outcome |
|---|---|---|---|---|---|---|---|---|---|---|---|---|---|---|
| 1 | *M* | <1 | *VL* | + | + | + | + | + | HP<br>ND | HP<br>ND | + | + | Терапија за *VL*<br>VL-directed therapy | Излечен<br>Cured |
| 2 | *F* | 5 | *VL* | + | + | + | + | + | HP<br>ND | HP<br>ND | + | + | Терапија за *VL*<br>VL-directed therapy | Умрла<br>Died |
| 3 | *M* | <1 | Негативан на перфорин и синтаксин 11<br>No perforin or syntaxin 11 mutations | + | + | + | + | + | HP<br>ND | + | + | + | Протокол ХЛХ-2004 + ТМЋХ<br>HLH-2004 Protocol + HSCT | Излечен<br>Cured |
| 4 | *M* | <1 | Негативан на перфорин и синтаксин 11<br>No perforin or syntaxin 11 mutations | + | + | + | + | + | + | HP<br>ND | - | + | Протокол ХЛХ-2004<br>HLH-2004 Protocol | Умро од гљивичне инфекције плућа<br>Died of pulmonary mycosis |
| 5 | *F* | 5 | *LCH* | + | + | + | + | + | + | HP<br>ND | - | HP<br>ND | Протокол ХЛХ-2004 без ЕТО<br>HLH-2004 Protocol without ETO | Излечена<br>Cured |
| 6 | *M* | 11 | Генетика HP<br>Genetics ND | + | + | + | + | + | HP<br>ND | HP<br>ND | - | - | Протокол ХЛХ-94 без ЕТО + ТПМЋ<br>HLH-94 Protocol without ETO + HSCT | Умро<br>Died |
| 7 | *M* | <1 | *EBV* | + | + | + | + | + | + | HP<br>ND | - | - | Протокол ХЛХ-2004 без ЕТО<br>HLH-2004 Protocol without ETO | Излечен<br>Cured |
| 8 | *F* | <1 | Генетика HP<br>Genetics ND | + | + | + | + | + | + | HP<br>ND | + | - | Протокол ХЛХ-2004 + ТМЋХ<br>HLH-2004 Protocol + HSCT | Излечена<br>Cured |
| 9 | *F* | <1 | Генетика HP<br>Genetics ND | + | + | + | + | + | + | HP<br>ND | - | - | / | Смрт пре започињања лечења<br>Death before the initiation of treatment |
| 10 | *F* | 3 | Генетика HP<br>Genetics ND | + | + | + | + | + | + | HP<br>ND | + | - | Протокол ХЛХ-2004 у току<br>HLH-2004 Protocol, in progress | |
| 11 | *F* | 13 | *S-JRA* | + | + | + | + | + | + | HP<br>ND | - | HP<br>ND | Протокол ХЛХ-2004 без ЕТО<br>HLH-2004 Protocol without ETO | Излечена<br>Cured |
| 12 | *F* | 14 | *S-JRA* | + | + | + | + | + | HP<br>ND | HP<br>ND | + | HP<br>ND | / | Умрла пре почетка терапије<br>Died before the initiation of treatment |
| 13 | *F* | 3 | Генетика HP<br>Genetics ND | + | + | + | + | + | + | HP<br>ND | - | - | Протокол ХЛХ-2004 у току<br>HLH-2004 Protocol, in progress | |

*M* – мушки пол; *F* – женки пол; *VL* – висцерална лајшманијаза; *LCH* – хистиоцитоза Лангерхансових ћелија; *EBV* – Епстин–Бар вирус; *S-JRA* – системски јувенилни реуматоидни артритис; HP – није рађено; ЦНС – централни нервни систем; ЕТО – етопозид; ТМЋХ – трансплантација матичних ћелија хематопоезе

M – male; F – female; VL-visceral leischmaniasis; LCH – Langerhans cell histiocytosis; EBV – Epstein–Barr virus; S-JRA – systemic juvenile rheumatoid arthritis; ND – not done; CNS – central nervous system; ETO – etoposide; HSCT – haematopoietic stem cell transplantation

ролошком симптоматологијом, те је у таквим случајевима веома тешко поставити правовремену дијагнозу уколико се на ХЛХ активно не посумња.

Препознавање инфективног агенса као окидача развоја ХЛХ није увек од помоћи у разликовању урођене од стечене ХЛХ, будући да се ФХЛХ такође често развија након инфекције [2]. Стога је код сваког болесника са ХЛХ где не постоји очигледно примарно обољење пожељно обавити молекуларногенетичка испитивања мутација за које се зна да су удружене са ФХЛХ. Код два болесника наше студије примењена су таква испитивања за два најчешће захваћена гена (перфорин и синтаксин 11), али мутације нису установљене, што говори у прилог разноликости узрока примарне ХЛХ.

Тачна учесталост секундарне ХЛХ није позната. Повлачење ХЛХ после примене антиинфективне терапије потврђује да је у неким случајевима ХЛХ секундарни феномен узрокован инфекцијом. Такође треба нагласити да антиинфективна терапија против препознатог узрочника инфекције најчешће није довољна за контролу хиперинфламације, осим код ХЛХ у склопу ВЛ [7]. Екстензивно испитивање деце која испуњавају критеријуме за постављање дијагнозе ХЛХ на инфективне агенсе треба да буде усмерено на основу епидемиолошких података. Иако је секундарна ХЛХ код ВЛ ретка [19], као и сама ВЛ у нашој средини [20, 21], међу болесницима који су испитивани дијагностикована је код чак два детета. Благовремено постављање дијагнозе и лечење од лајшманијазе довешће и до повлачења ХЛХ, што је забележено код једног болесника са ВЛ. Иако је показано да у највећем броју случајева ХЛХ која је изазвана ЕБВ треба лечити имуносупресивном терапијом с раним увођењем етопозида [22], наш болесник с овим обликом обољења излечен је применом модификованог протокола ХЛХ-2004 без етопозида. С обзиром на релативно благу клиничку слику, брзо побољшање стања по увођењу дексаметазона и изостанак погоршања током брижљивог клиничког праћења овог болесника током лечења, одлучили смо се за изостављање етопозида, што је искуство и неких других аутора [23]. Иста терапија је довела до излечења болеснице код које се ХЛХ развила током терапије одржавања у оквиру лечења рецидива мултисистемског облика *LCH*. Одлука о изостављању етопозида код ове болеснице донета је у светлу чињеница о ризику развоја секундарне акутне мијелоидне леукемије код болесника лечених инхибиторима топоизомеразе *II* [24, 25] и познате удружености *LCH* и акутне леукемије [26, 27]. У литератури не постоје стандардизоване препоруке за лечење деце са ХЛХ, односно *MAS* у склопу С-ЈРА [28, 29]. Једна болесница нашег истраживања излечена је применом дексаметазона и циклоспорина А.

Укупно преживљавање болесника код којих је урађена ТМЋХ је око 60%, а болесника с примарном ХЛХ који нису подвргнути овој терапији 10% [30]. Иако је узорак испитаника наше студије био исувише мали да би се резултати могли статистички оценити, чињеница да је двоје од троје болесника (66,7%) који су подвргнути ТМЋХ излечено слаже се са глобалном стопом излечења.

## ЗАКЉУЧАК

Узети у целини, приказани резултати наглашавају потребу да лекари, а нарочито педијатри, детаљно познају клиничку слику ХЛХ, како би се обезбедили највећи могући изгледи за рано постављање дијагнозе, а тиме и знатно побољшање прогнозе исхода лечења деце с овим не сасвим ретким обољењем.

## ЛИТЕРАТУРА


1. Janka G, zur Stadt U. Familial and acquired hemophagocytic lymphohistiocytosis. Hematology Am Soc Hematol Educ Program. 2005:82-8.
2. Janka G. Hemophagocytic syndromes. Blood Rev. 2007; 21:245-53.
3. Komp DM, McNamara J, Buckley P. Elevated soluble interleukin-2 receptor in childhood hemophagocytic histiocytic syndromes. Blood. 1989; 73:2128-32.
4. Henter JI, Horne A, Aricó M, Egeler RM, Filipovich AH, Imashuku S, et al. HLH-2004: diagnostic and therapeutic guidelines for hemophagocytic lymphohistiocytosis. Pediatr Blood Cancer. 2007; 48(2):124-31.
5. Farquhar JW, Claireaux AE. Familial haemophagocytic reticulosis. Arch Dis Child. 1952; 27:519-25.
6. Créput C, Galicier L, Buyse S, Azoulay E. Understanding organ dysfunction in hemophagocytic lymphohistiocytosis. Intensive Care Med. 2008; 34:1177-87.
7. Gagnaire MH, Galambrun C, Stéphan JL. Hemophagocytic syndrome: a misleading complication of visceral leishmaniasis in children – a series of 12 cases. Pediatrics. 2000; 106(4):E58.
8. Ramanan AV, Schneider R. Macrophage activation syndrome – What's in a name! J Rheumatol. 2003; 30:2513-6.
9. Ishii E, Ueda I, Shirakawa R, Yamamoto K, Horiuchi H, Ohga S, et al. Genetic subtypes of familial hemophagocytic lymphohistiocytosis: correlations with clinical features and cytotoxic T lymphocyte/natural killer cell functions. Blood. 2005; 105:3442-8.
10. Jordan MB, Hildeman D, Kappler J, Marrack P. An animal model of hemophagocytic lymphohistiocytosis (HLH): CD8+ T cells and interferon gamma are essential for the disorder. Blood. 2004; 104:735-43.
11. Jerome KR, Tait JF, Koelle DM, Corey L. Herpes simplex virus type 1 renders infected cells resistant to cytotoxic T-lymphocyte-induced apoptosis. J Virol. 1998; 72:436-41.
12. Poggi A, Costa P, Tomasello E, Moretta L. IL-12-induced up-regulation of NKRP1A expression in human NK cells and consequent NKRP1A-mediated down-regulation of NK cell activation. Eur J Immunol. 1998; 28:1611-6.
13. Loechelt BJ, Egeler M, Filipovich AH, Jyonouchi H, Shapiro RS. Immunosuppression: preliminary results of alternative maintenance therapy for familial hemophagocytic lymphohistiocytosis (FHL). Med Pediatr Oncol. 1994; 22:325-8.
14. Stéphan JL, Donadieu L, Ledeist F, Blanche S, Griscelli C, Fischer A. Treatment of familial hemophagocytic lymphohistiocytosis with antithymocyte globulins, steroids, and cyclosporin A. Blood. 1993; 82(8):2319-23.
15. Chen RL, Lin KH, Lin DT, Su IJ, Huang LM, Lee PI, et al. Immunomodulation treatment for childhood virus-associated hemophagocytic lymphohistiocytosis. Br J Haematol. 1995; 89(2):282-90.


doi: 10.2298/SARH1204191K

16. Stephan F, Thioliere B, Verdy E, Tulliez M. Role of hemophagocytic histiocytosis in the etiology of thrombocytopenia in patients with sepsis syndrome or septic shock. Clin Infect Dis. 1997; 25(5):1159-64.
17. Strauss R, Neureiter D, Westenburger B, Wehler M, Kirchner T, Hahn EG. Multifactorial risk analysis of bone marrow histiocytic hyperplasia with hemophagocytosis in critically ill medical patients: a postmortem clinicopathologic analysis. Crit Care Med. 2004; 32(6):1316-21.
18. Veerakul G, Sanpakit K, Tanphaichitr VS, Mahasandana C, Jirarattanasopa N. Secondary hemophagocytic lymphohistiocytosis in children: an analysis of etiology and outcome. J Med Assoc Thai. 2002; 85(Suppl 2):S530-41.
19. Tapisiz A, Belet N, Ciftçi E, Ince E, Dogru U. Hemophagocytic lymphohistiocytosis associated with visceral leishmaniasis. J Trop Pediatr. 2007; 53(5):359-61.
20. Dakic ZD, Pelemis MR, Stevanovic GD, Poluga JL, Lavadinovic LS, Milosevic IS, et al. Epidemiology and diagnostics of visceral leishmaniasis in Serbia. Clin Microbiol Infect. 2009; 15(12):1173-6.
21. Dokmanović L, Janić D, Jovanović N. Kliničke i laboratorijske karakteristike kala-azara u dece – naša iskustva. In: Zbornik radova. III kongres pedijatara Jugoslavije – Srbije i Crne Gore, Herceg-Novi, 2002; p.519/14.9.
22. Imashuku S, Kuriyama K, Teramura T, Ishii E, Kinugawa N, Kato M, et al. Requirement for etoposide in the treatment of Epstein-Barr virus-associated hemophagocytic lymphohistiocytosis. J Clin Oncol. 2001; 19:2665-73.
23. Janka GE, Schneider EM. Modern management of children with hemophagocytic lymphohistiocytosis. Br J Haematol. 2004; 124(1):4-14.
24. Logan GS, Ross JA, Robison LL, Bhatia S. Epidemiology and etiology. In: Pui CH, editor. Childhood Leukemias. Cambridge: Cambridge University Press; 2006; p.48-68.
25. Le Deley MC, Vassal G, Taïbi A, Shamsaldin A, Leblanc T, Hartmann O. High cumulative rate of secondary leukemia after continuous etoposide treatment for solid tumors in children and young adults. Pediatr Blood Cancer. 2005; 45(1):25-31.
26. Egeler RM, Neglia JP, Aricò M, Favara BE, Heitger A, Nesbit ME. Acute leukemia in association with Langerhans cell histiocytosis. Med Pediatr Oncol. 1994; 23(2):81-5.
27. Kager L, Heise A, Minkov M, Möbius D, Kotte W, Shulte-Overberg U, et al. Occurrence of acute nonlymphoblastic leukemia in two girls after treatment of recurrent, disseminated Langerhans cell histiocytosis. Pediatr Hematol Oncol. 1999; 16(3):251-6.
28. Tristano AG. Macrophage activation syndrome: a frequent but under-diagnosed complication associated with rheumatic diseases. Med Sci Monit. 2008; 14(3):RA27-36.
29. Cortis E, Insalaco A. Macrophage activation syndrome in juvenile idiopathic arthritis. Acta Paediatr Suppl. 2006; 95(452):38-41.
30. Horne A, Janka G, Maarten Egeler R, Gadner H, Imashuku S, Ladisch S, et al. Haematopoietic stem cell transplantation in haemophagocytic lymphohistiocytosis. Br J Haematol. 2005; 129(5):622-30.

# Clinical Characteristics and Disease Course in Children with Haemophagocytic Lymphohistiocytosis Treated at the University Children's Hospital in Belgrade

Lidija Krivokapić-Dokmanović[1,2], Nada Krstovski[1,2], Srdja Janković[2], Jelena Lazić[2], Nedeljko Radlović[1,2], Dragana Janić[1,2]

[1]School of Medicine, University of Belgrade, Belgrade, Serbia;
[2]University Children's Hospital, Belgrade, Serbia

**SUMMARY**

**Introduction** Haemophagocytic lymphohistiocytosis (HLH) is a disorder characterised by long-standing fever, splenomegaly and bicytopoenia or pancytopoenia. Lymphadenopathy, jaundice and neurological symptoms may also occur. HLH may ensue in various forms of innate or acquired immunodeficiency with impaired cytotoxic lymphocyte function resulting in excessive macrophage activation.

**Objective** To describe and analyse clinical characteristics of patients treated for HLH at the University Children's Hospital of Belgrade from August 2000 to August 2010.

**Methods** Retrospective analysis of medical records.

**Results** Diagnosis of HLH was established in 13 children (five boys and eight girls) aged from one month to 14 years. In six children HLH was secondary (to visceral leishmaniasis in two, Ebstein-Barr virus infection in one, Langerhans' cell histiocytosis in one and systemic juvenile rheumatoid arthritis in two). Of the remaining seven patients, genes for perforin and syntaxin 11 were examined in two and no mutations were found. Of the remaining seven patients, genes encoding perforin and syntaxin 11 were analyzed in two, but no mutations were found. All children had fever, splenomegaly, cytopoenias, hyperferritinaemia and hypertriglyceridaemia, but haemophagocytosis was seen in only six (46.1%). Six children were cured (four with secondary HLH and two with primary HLH). Two children are undergoing treatment, while five succumbed (three before treatment could be administered and two due to complications). In four of the six cured children, HLH arose in the first year of life. Cure rate in those who underwent haematopoietic stem cell transplantation was 2/3.

**Conclusion** Results underscore the importance of timely diagnosis and treatment of HLH, warranting that in all children with fever, splenomegaly and/or cytopoenias, with or without haemophagocytosis, HLH be actively sought.

**Keywords:** haemophagocytic lymphohistiocytosis; children; treatment

**Примљен • Received:** 12/11/2010 **Прихваћен • Accepted:** 14/07/2011